This is a digital copy of a book that was preserved for generations on library shelves before it was carefully scanned by Google as part of a project to make the world's books discoverable online.

It has survived long enough for the copyright to expire and the book to enter the public domain. A public domain book is one that was never subject to copyright or whose legal copyright term has expired. Whether a book is in the public domain may vary country to country. Public domain books are our gateways to the past, representing a wealth of history, culture and knowledge that's often difficult to discover.

Marks, notations and other marginalia present in the original volume will appear in this file - a reminder of this book's long journey from the publisher to a library and finally to you.

Usage guidelines

Google is proud to partner with libraries to digitize public domain materials and make them widely accessible. Public domain books belong to the public and we are merely their custodians. Nevertheless, this work is expensive, so in order to keep providing this resource, we have taken steps to prevent abuse by commercial parties, including placing technical restrictions on automated querying.

We also ask that you:

+ *Make non-commercial use of the files* We designed Google Book Search for use by individuals, and we request that you use these files for personal, non-commercial purposes.
+ *Refrain from automated querying* Do not send automated queries of any sort to Google's system: If you are conducting research on machine translation, optical character recognition or other areas where access to a large amount of text is helpful, please contact us. We encourage the use of public domain materials for these purposes and may be able to help.
+ *Maintain attribution* The Google "watermark" you see on each file is essential for informing people about this project and helping them find additional materials through Google Book Search. Please do not remove it.
+ *Keep it legal* Whatever your use, remember that you are responsible for ensuring that what you are doing is legal. Do not assume that just because we believe a book is in the public domain for users in the United States, that the work is also in the public domain for users in other countries. Whether a book is still in copyright varies from country to country, and we can't offer guidance on whether any specific use of any specific book is allowed. Please do not assume that a book's appearance in Google Book Search means it can be used in any manner anywhere in the world. Copyright infringement liability can be quite severe.

About Google Book Search

Google's mission is to organize the world's information and to make it universally accessible and useful. Google Book Search helps readers discover the world's books while helping authors and publishers reach new audiences. You can search through the full text of this book on the web at `http://books.google.com/`

A propos de ce livre

Ceci est une copie numérique d'un ouvrage conservé depuis des générations dans les rayonnages d'une bibliothèque avant d'être numérisé avec précaution par Google dans le cadre d'un projet visant à permettre aux internautes de découvrir l'ensemble du patrimoine littéraire mondial en ligne.

Ce livre étant relativement ancien, il n'est plus protégé par la loi sur les droits d'auteur et appartient à présent au domaine public. L'expression "appartenir au domaine public" signifie que le livre en question n'a jamais été soumis aux droits d'auteur ou que ses droits légaux sont arrivés à expiration. Les conditions requises pour qu'un livre tombe dans le domaine public peuvent varier d'un pays à l'autre. Les livres libres de droit sont autant de liens avec le passé. Ils sont les témoins de la richesse de notre histoire, de notre patrimoine culturel et de la connaissance humaine et sont trop souvent difficilement accessibles au public.

Les notes de bas de page et autres annotations en marge du texte présentes dans le volume original sont reprises dans ce fichier, comme un souvenir du long chemin parcouru par l'ouvrage depuis la maison d'édition en passant par la bibliothèque pour finalement se retrouver entre vos mains.

Consignes d'utilisation

Google est fier de travailler en partenariat avec des bibliothèques à la numérisation des ouvrages appartenant au domaine public et de les rendre ainsi accessibles à tous. Ces livres sont en effet la propriété de tous et de toutes et nous sommes tout simplement les gardiens de ce patrimoine. Il s'agit toutefois d'un projet coûteux. Par conséquent et en vue de poursuivre la diffusion de ces ressources inépuisables, nous avons pris les dispositions nécessaires afin de prévenir les éventuels abus auxquels pourraient se livrer des sites marchands tiers, notamment en instaurant des contraintes techniques relatives aux requêtes automatisées.

Nous vous demandons également de:

+ *Ne pas utiliser les fichiers à des fins commerciales* Nous avons conçu le programme Google Recherche de Livres à l'usage des particuliers. Nous vous demandons donc d'utiliser uniquement ces fichiers à des fins personnelles. Ils ne sauraient en effet être employés dans un quelconque but commercial.

+ *Ne pas procéder à des requêtes automatisées* N'envoyez aucune requête automatisée quelle qu'elle soit au système Google. Si vous effectuez des recherches concernant les logiciels de traduction, la reconnaissance optique de caractères ou tout autre domaine nécessitant de disposer d'importantes quantités de texte, n'hésitez pas à nous contacter. Nous encourageons pour la réalisation de ce type de travaux l'utilisation des ouvrages et documents appartenant au domaine public et serions heureux de vous être utile.

+ *Ne pas supprimer l'attribution* Le filigrane Google contenu dans chaque fichier est indispensable pour informer les internautes de notre projet et leur permettre d'accéder à davantage de documents par l'intermédiaire du Programme Google Recherche de Livres. Ne le supprimez en aucun cas.

+ *Rester dans la légalité* Quelle que soit l'utilisation que vous comptez faire des fichiers, n'oubliez pas qu'il est de votre responsabilité de veiller à respecter la loi. Si un ouvrage appartient au domaine public américain, n'en déduisez pas pour autant qu'il en va de même dans les autres pays. La durée légale des droits d'auteur d'un livre varie d'un pays à l'autre. Nous ne sommes donc pas en mesure de répertorier les ouvrages dont l'utilisation est autorisée et ceux dont elle ne l'est pas. Ne croyez pas que le simple fait d'afficher un livre sur Google Recherche de Livres signifie que celui-ci peut être utilisé de quelque façon que ce soit dans le monde entier. La condamnation à laquelle vous vous exposeriez en cas de violation des droits d'auteur peut être sévère.

À propos du service Google Recherche de Livres

En favorisant la recherche et l'accès à un nombre croissant de livres disponibles dans de nombreuses langues, dont le français, Google souhaite contribuer à promouvoir la diversité culturelle grâce à Google Recherche de Livres. En effet, le Programme Google Recherche de Livres permet aux internautes de découvrir le patrimoine littéraire mondial, tout en aidant les auteurs et les éditeurs à élargir leur public. Vous pouvez effectuer des recherches en ligne dans le texte intégral de cet ouvrage à l'adresse `http://books.google.com`

LANE MEDICAL LIBRARY STANFORD
2 45 0172 6442

LANE

MEDICAL LIBRARY

Gift

De Vecchi

Dr FRÉDERIC ESMARCH

CHIRURGIE DE GUERRE.

MANUEL

DE

PANSEMENTS ET D'OPÉRATIONS.

CHIRURGIE DE GUERRE.

MANUEL
DE PANSEMENTS ET D'OPÉRATIONS

PAR

LE Dr. FRÉDERIC ESMARCH,

Professeur de Chirurgie et Directeur de la Clinique Chirurgicale de l'Université de Kiel, Conseiller médical privé, Médecin-Général de la Landwehr, Membre honoraire de la Société patriotique Autrichienne de Secours aux militaires blessés, Membre correspondant de la Société de Chirurgie de Paris, de la Société Royale des Sciences médicales et naturelles de Bruxelles, de la Société Médicale de Munich, de la Société Impériale de Médecine de Bude-Pesth et de la Société des Indes Néerlandaises pour l'avancement des Sciences, Commandeur et Chevalier de plusieurs Ordres.

TRADUIT

PAR LE Dr. ROUGE (DE LAUSANNE)

Membre correspondant de la Société de Chirurgie de Paris.

OUVRAGE COURONNÉ.

ILLUSTRÉ DE 536 DESSINS GRAVÉS SUR BOIS, ET DE 30 PLANCHES EN CHROMO-LITHOGRAPHIE.

COURT ET PRÉCIS.

PARIS

LIBRAIRIE J.-B. BAILLIÈRE ET FILS

Rue Hautefeuille, 19, près du boulevard Saint-Germain

1879.

TOUS DROITS RÉSERVÉS.

IMPRIMERIE AUGUSTE GRIMPE
HANOVRE.

M151
E76k
1879

Désireuse de s'associer, même en temps de paix, à l'œuvre de la Croix-Rouge,

S. M. L'IMPÉRATRICE D'ALLEMAGNE,

profitant de l'occasion que présentait l'Exposition universelle de Vienne, institua deux grands prix, dont l'un fut destiné à récompenser le *meilleur manuel d'opérations pour la chirurgie de guerre.*

Pour obtenir le prix, il fallait remplir exactement les conditions du concours. Le manuel devait "décrire brièvement les divers appareils et les différentes méthodes de pansement, ainsi que les opérations chirurgicales qui se présentent en campagne, et donner un exposé de l'état actuel de la chirurgie opératoire, de manière à constituer un aide-mémoire pratique, et à devenir le compagnon indispensable du chirurgien militaire."

Le Jury, composé de trois membres, MM. les Professeurs LANGENBECK de Berlin, BILLROTH de Vienne et SOCIN de Bâle, décerna le prix à l'auteur de ce travail, dont la publication a été retardée par la composition des planches et des dessins.

L'auteur s'est tenu strictement aux exigences du programme, en partant de ce principe, que le manuel demandé avait surtout pour objet de rafraîchir le souvenir d'études antérieures. Or on atteint plus facilement ce but par des figures que par de longues descriptions. En campagne, on n'a guère de temps à consacrer à la lecture. Mais un coup d'œil jeté sur un dessin représentant avec exactitude un pansement, un bandage, une opération, une coupe anatomique, rappelle bien vite les connaissances acquises précédement, connaissances un peu troublées

par les préoccupations du milieu militaire dans lequel on se trouve.

C'est le motif pour lequel ce livre contient un grand nombre de figures, accompagnées d'un texte des plus concis.

En temps ordinaire le chirurgien aime à s'orienter avant d'entreprendre une opération importante, en consultant des manuels et des planches d'anatomie; mais en campagne il se voit avec peine obligé de renoncer à ces précieux auxiliaires de son savoir. C'est pour essayer de les remplacer, que j'ai accompagné la description des grandes opérations de figures exactes représentant les principales régions anatomiques, figures originales pour la plupart; celles qui ne le sont pas sortent de nos meilleurs recueils.

Mais en dehors de cette idée principale, l'auteur a eu en vue les considérations suivantes:

1. Il aimerait que son travail soit utile non seulement aux chirurgiens débutants, mais encore aux infirmiers, les médecins en campagne étant souvent dans la nécessité d'instruire et de former eux-mêmes leur personnel. Les gravures du manuel pourront faciliter leur tâche dans ce sens. C'est aussi pour cela que *l'improvisation* des moyens de pansement a été traitée avec un soin particulier.

2. L'auteur voudrait aussi que ce livre puisse servir de guide aux Sociétés volontaires de secours, dans leur choix d'acquisition et d'approvisionnement d'instruments, d'appareils et d'objets de pansement, tels que les réclament les nécessités de la guerre. Ce travail pourrait être considéré comme un catalogue illustré à l'usage des Comités auxiliaires et des médecins, qui n'auraient qu'à indiquer les objets demandés, en se référant aux figures intercalées dans le texte; on éviterait ainsi des malentendus.

3. Il désire encore que son manuel soit d'un secours pratique pour le médecin qui, placé à la tête d'un lazareth dans une

petite localité et devant recourir à la coopération d'ouvriers (menuisiers, ferblantiers etc.), pourra sans peine leur donner les indications nécessaires à la construction et à l'installation des appareils destinés au traitement des blessés, en leur montrant les dessins intercalés dans le texte.

Les dessins originaux sont, pour la plus grande partie, dus à MM. JEAN WITTMAACK (à Strasbourg) et H. BRAUNE (à Kiel). Les gravures sur bois sortent des ateliers des frères SIMÉON Successeurs et ALBERT PROBST (à Brunswick), les planches chromo-lithographiques viennent de chez MM. ESCHEBACH et SCHAEFER (à Leipzig).

Kiel, Juin 1877.

FRÉDERIC ESMARCH.

PRÉFACE DU TRADUCTEUR.

En présentant un ouvrage d'ESMARCH au public médical de langue française, je dois quelques mots d'introduction.

Ce travail, honoré d'un prix institué pour le meilleur Manuel de Chirurgie de guerre, n'est cependant pas exclusivement destiné aux chirurgiens militaires; il s'adresse en réalité à tous les médecins. Aussi la conviction d'être de quelque utilité à de nombreux confrères, m'a-t-elle surtout engagé à répondre affirmativement à la demande qui m'était faite, de traduire cette nouvelle publication du professeur de Kiel.

A dire vrai, ce livre ne renferme rien de bien nouveau. Il ne pouvait en être autrement d'un Manuel, qui doit être en même temps le complément et le résumé des ouvrages de chirurgie dont disposent les praticiens. C'est bien comme le veut son auteur un aide-mémoire; mais c'est plus encore, et les médecins y trouveront des renseignements utiles, des conseils pratiques sur la conduite à tenir dans tel ou tel cas,

tandis que la vue d'un grand choix d'appareils, la description de nombreux bandages et de pansements variés les tirera parfois d'embarras.

Je crois que ce Manuel trouvera place dans la bibliothèque du praticien de campagne aussi bien que dans le sac du chirurgien militaire, sur la table de travail du chirurgien d'hôpital et dans le cabinet de consultation des hospices, des asiles, des infirmeries, établissements dans lesquels des médecins, souvent peu habitués à manier le bistouri, sont appelés à faire des opérations d'urgence et à soigner les blessés que la force des choses remet à leur savoir.

L'ouvrage d'Esmarch est divisé en deux parties. La première a pour objet les pansements; la seconde, les opérations.

Dans ces derniers temps on a rendu aux pansements l'importance que leur donnait la vieille chirurgie, importance qui s'était effacée devant les brillants progrès imprimés à l'intervention opératoire par l'impulsion hardie de Dupuytren, de Lisfranc, de Dieffenbach, d'Astley Cooper et de tant d'autres maîtres illustres. Les perfectionnements considérables apportés à "l'œuvre de main", au commencement du siècle et jusqu'à ces dernières années, absorbèrent les préoccupations du chirurgien, qui pensait avoir tout fait, lorsqu'il avait opéré son patient avec rapidité, en suivant le meilleur procédé applicable au cas particulier. Le chirurgien opérait, puis il abandonnait la plaie aux soins de ses assistants.

Qui faisait les pansements dans les hôpitaux? Des élèves inexpérimentés ne comprenant ni leur responsabilité, ni l'importance de ce qu'ils faisaient. Cérat couvert de poussière, cataplasmes mixturés dans des récipients de propreté douteuse, charpie faite de vieux draps usés par un long service, imprégnés d'impuretés que des lessives un peu trop sommaires ne parvenaient pas à faire disparaître, compresses coupées dans du linge l'hôpital ayant absorbé les sécrétions variées et toujours infectes de générations de malades : tel était le matériel dont disposaient les jeunes néophytes chargés de fonctions dont ils ignoraient la portée. On allait d'un malade à l'autre sans seulement se laver les mains; les ablutions étaient réservées pour la fin de la besogne. Quant aux instruments, on se bornait à les essuyer avec le tablier de service.

Eh bien! je crois qu'un des plus grands titres de Lister à la reconnaissance des patients et des chirurgiens, c'est d'avoir attiré l'attention sur cette triste pratique; c'est d'avoir montré que les pansements doivent être faits avec un raffinement de propreté; c'est d'avoir

bien établi que le chirurgien n'a pas terminé sa tâche, lorsqu'il a enlevé une tumeur, amputé ou réséqué un membre; mais que l'acte le plus important de son intervention commence avec le pansement, avec le traitement de l'opéré. Lister a chassé des hôpitaux la charpie réceptacle de germes contagieux, la lingerie suspecte, les cataplasmes gluants sous lesquels pourrissent les plaies, les infusions plus ou moins aromatiques, etc.; il a inauguré le règne de la plus extrême, de la plus scrupuleuse et minutieuse propreté. C'est là un progrès que nul ne contestera.

Je ne suis pas Listérien dans le sens qu'on attache à cette qualification; j'ai pour l'acide phénique la considération qu'il mérite, mais je ne vais pas jusqu'à l'adoration. Je crois l'acide phénique excellent pour empêcher la putréfaction des substances albuminoïdes et surtout du sang; or c'est là un grand point, car après les opérations c'est le sang qu'il faut craindre comme cause des accidents; c'est le sang décomposé dans les anfractuosités de la plaie, dans la profondeur des tissus divisés, qui est l'ennemi le plus redoutable à mon avis; c'est lui qui détermine l'infection générale et qui tue l'opéré. Si donc vous avez un agent qui prévient cette décomposition, vous êtes bien armé. D'autre part, si vous asséchez avec le plus grand soin la plaie, si vous liez tous les vaisseaux divisés, même les plus petits, afin de réduire le plus possible le suintement sanguinolent des tissus, de manière à ce que votre opération terminée, et avant d'appliquer le pansement, vous ayez sous les yeux des chairs aussi sèches en quelque sorte que la viande exposée à l'étal du boucher, je dis que vous aurez bien des chances de voir votre opéré échapper aux dangers de l'infection. Si après cela vous lavez la plaie avec une solution phéniquée jusque dans ses plus petits recoins, et si vous avez à votre disposition du linge neuf, bien propre, afin de mettre à l'abri des poussières atmosphériques la plaie, favorablement disposée pour que ses produits de sécrétion ne croupissent pas, mais s'écoulent facilement au dehors, tout sera pour le mieux du côté de l'opération. Ajoutez à cela un air pur, pansez la plaie par les poumons, et votre blessé a tout espoir d'aller à bien.

C'est dire que je ne crois pas nécessaire d'avoir à sa disposition les multiples pièces de pansement indispensables à l'auteur, et aux fervents adeptes de la méthode, pour qu'on obtienne de bons résultats. On peut simplifier tout ce bagage sans préjudice pour le patient. Je ne crois pas que l'efficacité du traitement tienne à une feuille de plus ou de moins de la gaze antiseptique, à l'interposition du makintosh

entre telle ou telle couche du pansement, à la dimension exactement formulée du taffetas protecteur, etc. Toutes ces règles à mon avis sont d'une pédanterie outrée, inutile, nuisible même à ce qu'il y a de bon dans la méthode, qui, suivant son auteur, doit être prise dans son entier ou complétement rejetée. Je crois qu'entre ces deux extrêmes, il y a un juste milieu; volontiers je serais centre-gauche! Asséchement parfait de la plaie; drainage, propreté minutieuse, désinfection du sang de la plaie, immobilisation de la partie opérée; milieu salubre, bien aéré : telles sont les conditions du succès.

On sera étonné de constater une lacune dans la première partie de ce Manuel. Il n'est pas question du pansement ouaté de Mr. Alphonse Guérin. Convaincu par de nombreuses expériences, par une grande pratique, de l'excellence de ce mode de pansement, je veux et je dois réparer ici l'oubli de l'auteur.

Dans son traité des bandages et appareils de pansements publié en 1838, Matthias Mayor insista sur les avantages que le coton a sur la charpie; il recommandait le coton dans le traitement des brûlures, il s'en servait pour recouvrir les plaies de tout genre. Le chirurgien de Lausanne basait son opinion sur le fait que le coton se trouve facilement partout en grande quantité, qu'il est toujours prêt à servir, et qu'il permet une compression élastique et douce des parties malades. Le coton néanmoins ne fit pas fortune, et l'antagoniste de Mayor, Gerdy, qui défendait la charpie, gagna son procès auprès des chirurgiens. En 1870—1871, Mr. Guérin, pour des raisons que je n'ai pas à exposer ici, reprit le coton pour panser ses opérés, en recommandant pour son emploi les précautions suivantes.

Le coton ne doit pas avoir séjourné dans une salle où se trouvent des malades. Le chirurgien commence par introduire dans les anfractuosités de la plaie bien desséchée, débarrassée du sang, et les vaisseaux ayant été liés avec le plus grand soin, des fragments de coton légèrement serré; il remplit ainsi le vide de la manchette dans une amputation circulaire, le fond de la plaie dans une résection. Cela fait, on entoure le membre d'épaisses et larges bandes de coton cardé, bandes qui doivent toujours s'étendre loin de la partie opérée, jusqu'au nombril, p. ex., pour une amputation de la cuisse. Quand le volume de la jambe et du bras a triplé grâce à cette enveloppe, on applique un bandage roulé compressif; ce bandage ne doit être ni trop serré, ni trop lâche. Le pansement reste en place tant que le malade

ne souffre pas, tant qu'il n'y a pas d'élévation de température indiquant l'existence d'une complication survenue du coté de la plaie. On visite chaque jour, ou tous les deux ou trois jours seulement, l'appareil pour le réparer s'il y a lieu, mais il n'est enlevé qu'après quinze, trente et même quarante jours. Il ne doit jamais être renouvelé dans les salles communes. Telles sont, résumées en quelques mots, les recommandations de Mr. Alphonse Guérin, qui, on le voit, ne recherche pas sous son pansement la réunion par première intention.

Suivant l'auteur de la méthode, le pansement au coton garantit la plaie, par la filtration de l'air, des micro-germes atmosphériques. Je suis au nombre de ceux qui ne croient pas à cette filtration de l'air; le pansement de Mr. Guérin ne met pas les plaies à l'abri de l'air et des corpuscules qu'il contient, puisqu'on retrouve dans le pus stagnant sous le coton des vibrions, des bactéries; on a même constaté chez une femme du service de Mr. Guérin, des moisissures dans le fond de l'appareil, preuve évidente de l'accès de l'air non filtré, ce qui n'empêcha point la guérison de la malade.

Ainsi que je l'écrivais en 1872*, l'immense avantage de la méthode mise en honneur par Mr. Guérin, c'est la rareté des pansements. Les pansements fréquents fatiguent les opérés, qu'ils font toujours souffrir; les mouvements imprimés à la partie malade déchirent de fines adhérences, déterminent de légères hémorrhagies, causent en définitive une élévation de température et appellent une réaction, si minime soit-elle, préjudiciable au patient. Les topiques coagulants, astringents et caustiques, dont on recouvre les plaies, détruisent au fur et à mesure de sa formation ce liseré rosé, si fin, si délicat, premier linéament du tissu cicatriciel. La greffe épidermique ne réussit pas sous un pansement à l'alcool, sous une compresse imbibée de perchlorure de fer; elle a besoin pour bien marcher de ne pas être dérangée; elle ne demande qu'à être protegée et maintenue en place; elle ne réclame qu'un pansement protecteur et contentif. Ce qui est vrai pour la prolifération des cellules d'un fragment d'épiderme, l'est aussi d'une manière générale pour la réparation de chacun de nos tissus.

C'est donc à titre de pansement rare que je recommande le pansement au coton, et c'est aussi en partie comme pansement occlusif. En effet, le coton appliqué sur la plaie saignante, qu'il dépasse largement

* Bullet. de la Soc. méd. de la Suisse Romande. 1872, Nr. 9.

tout autour, s'imprégnant du sang qui suinte des chairs, se colle à la peau, forme corps avec elle en se desséchant, et la cicatrisation se fait à l'abri de l'air. Mais si l'on met le coton sur une plaie en suppuration, tel n'est plus le cas; la croûte hématique ne se forme pas; le pus imbibe le coton qui reste constamment humide et perméable; il n'y a plus d'occlusion.

Je n'emploie pas d'autre pansement, pour ainsi dire, que celui au coton, et je recherche dans tous les cas où elle est indiquée, la réunion de la plaie par première intention. * Je lave les chairs avec une solution phéniquée; je place un drain dans le fond de la plaie qu'il traverse dans son plus grand diamètre; je réunis la peau par des sutures superficielles et profondes, et lorsque j'enlève le pansement après un laps de temps plus ou moins long (vingt à trente jours pour une amputation de cuisse p. ex.), je trouve souvent, sous le capuchon formé par le feutrage des filaments de coton avec le sang desséché, la guérison compléte sans suppuration; je retire le drain et le trajet de celui-ci se comble rapidement. Récemment encore j'ai eu les deux cas suivants : un jeune homme amputé de la cuisse (ostéo-arthrite du genou, décollements, amputation à lambeaux cutanés à la partie moyenne), guéri en vingt-quatre jours sans suppuration; une femme âgée de 62 ans, amputation du bras (ostéo-arthrite du coude, lambeaux cutanés) réunion par première intention. Dans les fractures compliquées, je ne connais pas de méthode supérieure à l'emploi du coton entouré d'un bandage silicaté renforcé d'attelles de bois de placage; j'ai eu des fractures compliquées graves, directes et indirectes, des fractures intra-articulaires avec plaies, guéries sans élévation de température et sans suppuration dans les salles d'un hôpital renommé pour son insalubrité. Nul pansement n'est plus agréable à l'opéré, au blessé, qui ne souffrent pas sous le coton, si le bandage est bien appliqué, ni trop lâche, ni trop serré; nul n'est d'une application plus facile, d'une surveillance plus rudimentaire; nul n'est plus favorable à la guérison du patient qu'on ne dérange pas chaque jour pour le renouvellement des pièces de pansement. Enfin partout on trouve du coton, qui en campagne peut être enmagasiné en grande quantité dans le fourgon d'ambulance. Pour les motifs que je viens d'exposer brièvement, je ne saurais recommander assez chaudement le traitement des plaies

* Ajoutons que je ne crois pas nécessaire d'être aussi prodigue de coton que Mr. Guérin.

par le pansement au coton cardé; cette méthode, modifiée et simplifiée suivant mes indications me paraît supérieure à toutes les autres.

Une troisième et dernière méthode de traitement, dont il n'est dit que deux mots dans ce livre, et cela d'une manière tout-à-fait fortuite, sous forme d'annotation, c'est le traitement à découvert des plaies. En 1818, von Kern (de Vienne) avait pour système de laisser les moignons à découvert; il les recouvrait seulement quelquefois de compresses humides; puis quand la plaie granulait, il en rapprochait les bords avec des bandelettes de sparadrap. von Kern ne recommandait que les applications d'eau tiède; il rejetait les onguents, la charpie, etc., les considérant comme des corps étrangers nuisant à la cicatrisation, et proscrivait les bandages parcequ'ils sont douloureux. von Walther suivait la même pratique, et recommande de laisser les plaies sans pansement. Aujourd'hui le traitement à découvert compte beaucoup de partisans; un des plus convaincus d'entr'eux est certainement le professeur Rose de Zurich qui, avec Burow de Koenigsberg, a surtout attiré l'attention sur cette méthode, et dernièrement Mr. Pasteur venait, à l'appui de cette pratique, citer quelques faits observés dans son laboratoire. Dans une récente communication à l'Académie de Médecine, Mr. Pasteur affirme la destruction des vibrions par l'oxygène de l'air; il dit que le pansement ouvert doit être excellent, parcequ'en mettant au contact de l'oxygène atmosphérique les vibrions, ceux-ci sont tués, et parcequ'aussi le libre écoulement du pus favorise la cicatrisation. D'autre part, si un caillot de sang est logé dans un coin de la plaie à l'abri de l'air, mais entouré d'acide carbonique, on voit les germes septiques développer en vingt-quatre heures une infinité de vibrions se régénérant par scission.

La Société de Chirurgie de Moscou a publié, le 10. Janvier 1877, un rapport des plus favorable au traitement à ciel ouvert des plaies, rapport intitulé : *méthode d'aération des plaies.* Non seulement les chirurgiens de Moscou repoussent toute application sur les chairs, mais afin de faciliter l'accès de l'air, ils recommandent l'emploi d'attelles préservatrices en fil de fer, en carton, formant une espèce de cerceau protecteur au dessus de la plaie; ces attelles préservatrices, d'un prix très-modique, sont employés dans les hôpitaux de Moscou. Les plaies ne doivent être réunies qu'avec du catgut ou des fils métalliques; toute substance poreuse est bannie du traitement; le catgut seul est employé pour les ligatures. Voici d'ailleurs les plus importantes des conclusions

du rapport: "11. La *méthode d'aération* garantit sûrement les plaies contre les infections nosocomiales et les complications septiques. — 12. En bannissant les pansements, en réduisant à son minimum la suppuration dans les salles de malades, et diminuant ainsi les foyers d'infection, la méthode d'aération promet une amélioration essentielle des conditions sanitaires des hôpitaux. — 13. La *rationnalité* des procédés, le *bon-marché* de l'outillage, la *facilité de l'application* et de *la surveillance* ainsi que la *rapidité* possible de la *guérison* des malades; voilà ce qui assure à cette méthode de traitement un avenir des plus brillants."

En résumé : que le chirurgien traite ses opérés par le pansement au coton, ou qu'il les soigne à découvert, il ne touche pas aux plaies, et c'est là l'essentiel. Terminons ce court aperçu en disant avec Celse, qui exprime ainsi son opinion sur le traitement des plaies, après avoir cité tous les baumes en honneur à son époque : *optimum enim medicamentum quies est.*

Dans la seconde partie du manuel, il est question des opérations les plus usuelles, décrites brièvement et seulement pour exposer les procédés les plus pratiques, pour remettre en mémoire les détails les plus importants.

L'auteur consacre tout d'abord un chapitre au chloroforme et l'on ne saurait trop louer les conseils qu'il donne. Je suis convaincu que si l'on voulait rechercher avec soin et avec la plus entière bonne foi, la cause des accidents survenus pendant l'inhalation du chloroforme, on trouverait presque toujours une faute commise, ou bien un manque de surveillance. On a souvent accusé l'impureté du chloroforme; je ne crois pas beaucoup à cette cause d'accident. Ceux-ci tiennent bien plutôt à la mauvaise position du patient (station assise), à une compresse imprégnée de chloroforme déposée tout près de la figure du malade, à l'écoulement d'une certaine quantité de chloroforme sur l'oreiller, etc. Une condition qui doit toujours être remplie avec le plus grand soin, c'est que les vapeurs chloroformiques soient *largement mélangées d'air.* L'appareil d'Esmarch remplit parfaitement cette condition; il la remplit si bien que très-souvent la période d'excitation manque entièrement. J'ai aussi l'habitude de donner toujours au patient un verre de vin capiteux avant l'administration de l'agent anesthésique; un stimulant est bien indiqué en pareille circonstance. L'appareil d'Esmarch pour l'administration du chloroforme, appareil si commode, si pratique, se fait avec la plus grande facilité, il suffit d'avoir

à sa disposition du fil de fer pour faire une carcasse destinée à être revêtue d'un morceau de flanelle, ou mieux d'un morceau de bas tricoté (le talon de celui-ci convient surtout parfaitement).

Mr. Esmarch a décrit avec détails les divers procédés d'hémostase, et en particulier ce qu'on a appelé l'ischémie chirurgicale, ce que j'appelle refoulement du sang, dénomination qui me paraît plus juste.

Pour les amputations, l'auteur est partisan des lambeaux cutanés, qui sont d'ailleurs maintenant en faveur, avec entière raison je crois. Les lambeaux musculaires donnent il est vrai d'emblée des moignons élégants, bien garnis; j'ai dû y renoncer à cause des hémorrhagies secondaires; c'est pour le même motif que Sédillot a mis de côté son procédé à lambeau externe pour l'amputation de la jambe. Maintenant je préfère deux lambeaux cutanés, un antérieur, l'autre postérieur, avec section circulaire des chairs; les ligatures se font ainsi facilement et sont parfaitement sûres.

Ce Manuel est loin d'être complet; il ne pouvait l'être, je le répète en terminant, sous peine de perdre son caractère, et de devenir un véritable traité de chirurgie opératoire. Mais Mr. Esmarch a su choisir ce qu'il importait de rappeler au souvenir du médecin peu habitué aux opérations, et même au chirurgien connaissant à fond sa spécialité.

J'ai été sobre d'annotations. Je n'estime pas qu'il soit convenable d'imiter certains traducteurs qui, sous prétexte de notes, d'explications, publient un ouvrage à eux à côté de celui de l'auteur; ces digressions gênent le lecteur, et lui font perdre de vue le travail original.

J'ai cherché à rendre le texte primitif d'une manière aussi claire, aussi fidèle que possible, serrant de près la phrase et la traduisant presque toujours littéralement, malgré la répugnance du style allemand pour les allures plus vives de la langue française. J'ai cherché à remplir les deux conditions de l'épigraphe placée en tête de ce livre; je me suis efforcé d'être court et précis.

Lausanne, le 26. Août 1878.

D^R. ROUGE.

TABLE DES MATIÈRES.

I. PANSEMENTS.

Page

A. Règles générales pour le traitement des plaies et des blessures 1
B. Protection des plaies 2
C. Lavage des plaies 4
D. Soustraction de la chaleur 8
E. Pansement par occlusion 11
F. Méthode antiseptique de Lister 12
G. Réunion des plaies 16
H. Bandes (bandages roulés) 18
J. Mouchoirs (bandages pleins) 22
K. Attelles. Gouttières 26
1. Attelles de bois 26
2. Attelles de carton 29
3. Attelles et gouttières métalliques 32
4. Attelles et gouttières d'urgence 34
L. Bandages solidifiables 39
1. Bandage amidonné 39
2. Bandage silicaté 40
3. Bandage en gutta-percha 41
4. Bandage plâtré 41
M. Bandages de la tête 48
A. Bandes 48
B. Mouchoirs 50
C. Résille 52
N. Bandages de la face 52
Bandes et mouchoirs 53
O. Bandages du cou 54
P. Bandages de l'extrémité supérieure 54
1. Bandage roulé 54
2. Bandages pleins 54
3. Bandages spéciaux de l'extrémité supérieure 58

I. PANSEMENTS.

A. RÈGLES GÉNÉRALES POUR LE TRAITEMENT DES PLAIES ET DES BLESSURES.

1. Le *premier et le plus important précepte à suivre dans le traitement des plaies,* c'est d'éloigner toutes les influences capables d'empêcher ou de retarder leur guérison.

Il faut donc rejeter les méthodes de traitement qui ne remplissent pas cette indication.

2. Le *repos* est la première condition d'une prompte guérison.

La partie blessée sera par conséquent *immobilisée*, et dans toutes les blessures graves, le *repos absolu au lit* observé, au moins les premiers jours.

Tout *inutile dérangement* d'une plaie (palpation, exploration, sondage, etc.) est *à éviter.*

3. *Toute stagnation veineuse est un obstacle* à la guérison.

Il ne faut jamais oublier de faciliter l'écoulement du sang veineux et de la lymphe par la *position relevée* de la partie blessée, et par *l'enlèvement de toute cause d'étranglement* (pièces de vêtements, de pansements, p. ex.).

4. Le *rétention des produits de sécrétion de la plaie* amène la suppuration, la fièvre traumatique et les autres maladies consécutives.

La *libre écoulement des liquides sécrétés* doit donc être considéré comme un des préceptes les plus importants du traitement des plaies.

Pas d'occlusion hermétique; écoulement au dehors des produits de sécrétion par de petits tubes fenêtrés en caoutchouc, placés dans la pro-

Fig. 1.



Tube à drainage.

fondeur des plaies (*drainage* de Chassaignac) (fig. 1); enlèvement précoce des sutures. Un seul fil trop serré peut entraîner la mort du blessé.

5. Toute *infection* d'une plaie peut y déterminer la *décomposition* des tissus, la *putridité*, favoriser ainsi l'explosion des *maladies consécutives*, retarder la guérison et menacer la vie.

Le premier devoir du chirurgien, des infirmiers, est de veiller à la *plus scrupuleuse propreté* des doigts, des instruments, des objets de pansement, du linge, de l'air et de l'eau.

B. PROTECTION DES PLAIES.

Pour recouvrir les plaies, et pour les protéger contre les influences nuisibles des agents extérieurs, on emploie:

1. Les *compresses*, morceaux de toile souple et usée, mouillées, ou bien enduites de quelque onguent, qui prévient l'occlusion hermétique en empêchant que le linge ne se colle à la plaie.

Pour atteindre le même but, on peut trouer la compresse avec un emporte-pièce (compresse fenêtrée), ou bien, en retirant quelques fils de la trame, en faire une sorte de canevas.

2. La *charpie*, provenant de vieille toile souple, bien lavée, effilée par des doigts propres, sert à absorber sous la compresse les produits de la plaie, et le fait bien mieux que tous ses remplaçants.

Mais comme on ne peut jamais être parfaitement sûr que la charpie ne renferme aucun principe d'infection, il faudrait la rendre inoffensive en la faisant bouillir, ou bien en la trempant dans des liquides désinfectants (acide phénique, acide salycilique, etc.). On a récemment mis en usage à la place de la charpie les substances suivantes:

3. Le *coton*. Le coton *ordinaire* convient pour l'enveloppement des parties blessées; le *coton lavé* et *dégraissé* par coction dans des liquides alcalins (coton-charpie, coton de Bruns) pour l'absorption des produits de sécrétion des plaies. Il n'est pas pratique d'appliquer directement le coton sur la surface de celles-ci, parceque ses filaments forment une sorte de feutrage avec les granulations.

4. La *charpie anglaise* (lint), toile de coton villeuse, bon moyen de pansement lorsqu'elle a été imbibée d'huile ou d'eau.

5. *L'étoupe* (oakum), provenant de vieux câbles imprégnés de goudron, agit comme désinfectant et comme absorbant; trop grossière et trop dure pour les plaies délicates. S'obtient aussi de la *jute*, v. page 16.

6. Les *substances imperméables*, telles que le taffetas gommé, la toile cirée, le papier de gutta-percha, la toile de caoutchouc et le

papier de soie vernis*, servent à recouvrir et à maintenir humides les pièces de pansement, et sont aussi très utiles pour assurer la propreté du lit.

7. Les *cerceaux* faits de bois et de fil de fer, ou bien avec des cercles de tonneaux (des cerceaux de brancards), placés au dessus des

Fig. 2.

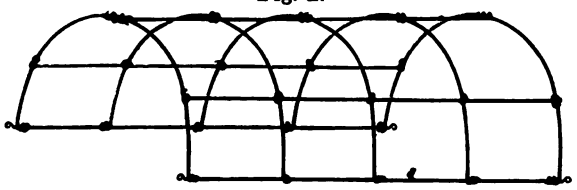

Cerceau en fil de fer; s'établit très-facilement avec des fils de télégraphe.

Fig. 3.

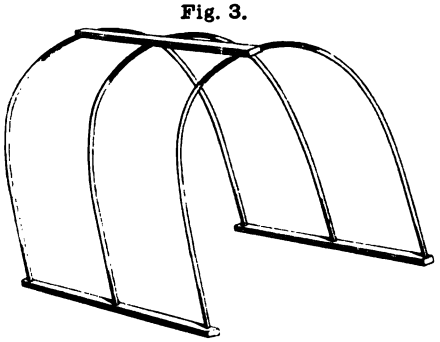

Cerceau fait de trois fils de cuivre et de trois morceaux de bois.

Fig. 4.

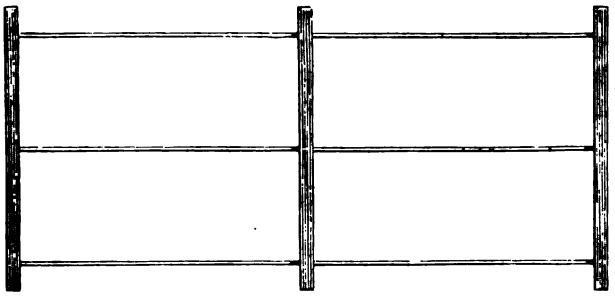

Le même, étendu pour faciliter l'emballage et le transport.

* Avec un gros pinceau, on enduit le papier de soie d'huile de lin siccative (3 % de siccatif); les feuilles sont ensuite placées sur des ficelles tendues dans un espace bien aéré pendant 48 h., jusqu'à ce qu'elles soient *entièrement sèches.*

parties blessées, les garantissent de tout contact accidentel et du poids des couvertures (fig. 2, 3, 4).

NB. Le *traitement à découvert des plaies* (suppression de tout pansement) donne dans certains cas de meilleurs résultats que *d'autres méthodes de traitement*, exposant *la plaie à des causes d'irritation.*

C. LAVAGE DES PLAIES ET DES PARTIES VOISINES.

On emploie dans ce but:

1. *L'irrigateur* d'Esmarch (fig. 5) au moyen duquel on dirige sur la plaie un jet d'eau désinfectante (solution d'acide phénique, d'hypermanganate de potasse, d'acétate d'alumine, d'acide salycilique, etc.).

En comprimant plus ou moins le tuyau de caoutchouc entre les doigts qui le tiennent, en élevant ou en abaissant l'appareil, on peut régulariser la force du jet. On arrête tout écoulement du liquide en plaçant l'extrémité métallique du tube dans le récipient (fig. 6). Pour le lavage des anfractuosités des plaies et des trajets fistuleux, on peut revêtir la canule métallique d'une canule molle de caoutchouc vulcanisé (fig. 7) ou d'ivoire ramolli (fig. 8).

Il est facile (d'après Thiersch) d'*improviser* un irrigateur avec une bouteille ordinaire dont on brise le fond; le goulot est garni d'un bouchon troué à travers lequel passe un tuyau de caoutchouc; la bouteille renversée est suspendue par des cordons (fig. 9).*

On évite d'injecter sous trop forte pression dans les sinuosités de la plaie, car le liquide pénétrant dans le tissu cellulaire peut y déterminer une vive inflammation. C'est aussi pour ce motif qu'il ne convient pas de se servir d'une *seringue*, cet instrument ne permettant pas de graduer la force du jet aussi bien que l'irrigateur d'Esmarch.

* *Irrigateur à bon marché :* Prenez une bouteille, faites un trou à son fond, placez dans le goulot un bouchon perforé, au travers duquel passe un tuyau de caoutchouc pourvu d'une canule, et suspendez-la renversée. Comme moyen de suspension faites une sorte de filet avec cinq cordonnets, dont trois seront disposés parallèlement au grand axe de la bouteille, autour de celle-ci, et reliés entr'eux par les deux autres, croisant les trois premiers à angle droit sur le corps et sur le col de l'irrigateur improvisé. Les cordons longitudinaux et circulaires sont noués ensemble à leurs points de croisement. Les trois plus longs, reliés en forme de boucle au dessus du fond de la bouteille, servent à suspendre l'appareil. (Thiersch : Klinische Ergebnisse, page 728.)

Fig. 5.

Fig. 6.

Irrigateur fermé.

Fig. 9.

Irrigateur improvisé.

Irrigateur d'Esmarch en activité.

Fig. 7.



Canule de caoutchouc vulcanisé.

Fig. 8.

Canule d'ivoire ramolli.

2. Pour recueillir l'eau et le pus, on emploie des *bassins*, de métal ou de caoutchouc durci, de formes variées et dont les bords sont disposés de manière à bien s'adapter aux diverses parties du corps (fig. 10 et 11).

Fig. 10.



Bassin réniforme de caoutchouc durci ou de métal.

Fig. 11.

Bassin rectangulaire pour le lavage d'un membre entier.

3. *La surface d'une plaie ne doit jamais être touchée sans nécessité.* Pour enlever le pus dans le voisinage d'une plaie, on se sert de coton-charpie imbibé d'une faible solution d'acide phénique, ou des tampons antiseptiques (v. p. 13).

Les *éponges* ne peuvent servir au lavage des plaies, qu'après avoir été désinfectées et débarrassées avec le plus grand soin des impuretés qu'elles contiennent.

Pour *laver à fond les éponges* (d'après Keller) il faut les serrer à plusieurs reprises dans de l'eau chaude, et après les avoir séchées, les frapper avec un pilon de bois jusqu'à ce qu'elles ne renferment plus de sable. Les éponges qui ont déjà servi seront dégraissées dans une solution, chaude et concentrée, de soude. Ensuite on les fait tremper pendant 24 h. dans une solution d'hypermanganate de potasse (1 : 500); elles sont de nouveau lavées à l'eau pure et plongées, jusqu'à ce qu'elles

deviennent blanches (environ $^1/_4$ d'h.), dans une solution (1 %) d'hyposulfite de soude cristallisé du commerce, additionné de 8 % d'acide chlorhydrique concentré; on les lave enfin de nouveau dans l'eau pure pour leur enlever toute odeur. Les éponges doivent être conservées dans une solution forte (5 %) d'acide phénique. Avant de s'en servir on les trempe dans une solution phéniquée faible ($2^1/_2$ %); c'est ce qu'on fait aussi pour les laver pendant qu'on les emploie.

4. Pour *le lavage à fond des parties blessées*, on se sert de *bains* (avec addition de savon, de soude, d'acétate d'alumine, etc.), aussi bien de *bains entiers* que de *bains locaux* (fig. 12 et 13).

Fig. 12.

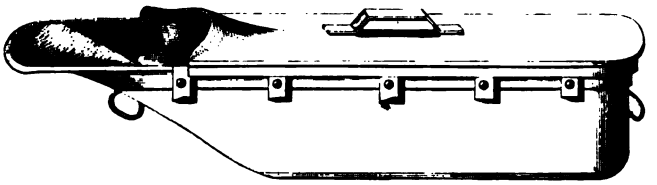

Bassin de zinc pour bain de bras.

Fig. 13.

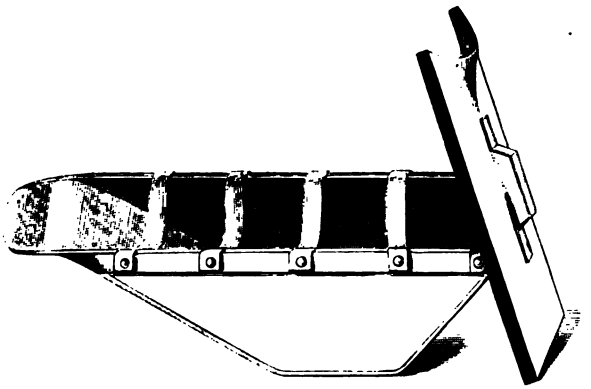

Bassin de zinc pour bain de jambe.

Les couvercles servent à maintenir la température de l'eau du bain; aux boutons placés sur les deux côtés s'adaptent des bandes, des courroies, qui maintiennent suspendu le membre blessé.

D. SOUSTRACTION DE LA CHALEUR.

Pour combattre l'inflammation on a recours au *froid* c.-à-d. à la *soustraction de la chaleur*, but qu'on atteint de diverses manières:

1. *Compresses froides :* chargées d'enlever continuellement de la chaleur, elles doivent être très-souvent renouvelées; on dérange alors facilement la partie malade. Mais laissées longtemps en place, elles s'échauffent et agissent comme *stimulants* (compresses de Priessnitz).

Fig. 14.

Poche à glace.

2. *Froid sec;* son meilleur mode d'emploi c'est la *glace* enfermée dans une poche de caoutchouc.

Ces poches doivent être bien fermées au moyen de rondelles de bois ou de gros bouchons de liège, introduits dans leur embouchure fortement serrée par un lacet (fig. 14).

Si le *refroidissement est trop considérable*, on interpose *quelques couches de toile* entre la poche à glace et le corps.

Les *vessies de porc* se laissent facilement traverser par l'eau et se putréfient assez vite. Pour éviter le premier inconvénient, il faut les frotter avant l'usage, en dehors et en dedans, avec du lard.

Des *bouteilles de verre*, des *vases métalliques*, remplis de glace ou d'eau, enlèvent plus vivement la chaleur que les poches de caoutchouc, mais ils ne s'adaptent pas si bien aux parties du corps.

Un refroidissement très-énergique dans les cas d'inflammation des extrémités s'obtient par le *tube spiral réfrigérant* (fig. 15). Voici ce que c'est : un long tuyau de caoutchouc est roulé en spirale autour du membre malade; une de ses extrémités, munie d'un ajutage métallique perforé, plonge dans un vase rempli d'eau glacée, tandis que

Fig. 15.

Tube spiral refrigérant.

Fig. 16.

Irrigation.

le bout inférieur est suspendu au dessus d'un récipient vide. Par l'aspiration pratiquée sur ce bout inférieur, la circulation d'eau glacée est mise en train; l'écoulement du liquide se règle par la constriction plus ou moins forte faite avec un fil circulaire sur l'extrémité inférieure du tuyau. Lorsque le vase supérieur est vidé, on le remplit de nouveau avec l'eau écoulée dans le récipient placé plus bas.

3. *Irrigation* avec de l'eau froide (fig. 16 et 17).

D'un irrigateur suspendu au dessus du lit, on laisse couler goutte à goutte de l'eau froide sur la partie blessée recouverte d'une compresse, dans laquelle le liquide se répartit. L'épi d'un chaume de paille placé dans la canule métallique de l'irri-

gateur sert à règler l'écoulement. A la place de l'irrigateur, on peut employer un tuyau de caoutchouc, pourvu à l'une de ses extrémités d'un robinet, et à l'autre d'un ajutage perforé en zinc, qui plonge dans un vase rempli d'eau. Le tube, amorcé par aspiration, agit à la manière d'un siphon. Avec de petits siphons de verre ou de métal on atteint le même but (fig. 17). Le refroidissement obtenu par l'irriga-

Fig. 17.

Irrigation.

tion est très-considérable en raison de l'évaporation de l'eau. Pour ce motif, il n'est pas nécessaire de se servir d'eau à une température bien basse. L'eau qui s'écoule doit être dirigée sur un plan incliné, ou recueillie par un imperméable (toile cirée), et tomber de là dans un vase placé sous le lit.

4. *Immersion* dans l'eau froide.

Le membre blessé est plongé dans de petites baignoires spéciales, soutenu par des bandes ou lanières agrafées aux boutons fixés sur les bords extérieurs de ces bassins (v. fig. 12 et 13).

Ce procédé de refroidissement convient surtout pour les blessures récentes des mains et des pieds. L'eau ne doit pas être très-froide, car l'action du bain permanent est très-énergique. De l'eau à 20—23° C., après un bain un peu prolongé, rafraîchit déjà d'une manière très-remarquable. On laisse d'ailleurs au patient lui-même le soin de régler la température du bain par l'adjonction d'eau froide.

Pour mettre les plaies à l'abri des agents septiques on emploie les **pansements par occlusion** et la **méthode de pansement antiseptique** de Lister.

E. LE PANSEMENT PAR OCCLUSION.

Les plaies exposées à l'air libre peuvent guérir comme les lésions sous-cutanées, sans suppuration, si l'on parvient à les garantir de l'influence des agents de putridité. Le pansement par occlusion permet d'obtenir ce résultat, en favorisant la formation, sur la plaie fraîche, d'une *croûte* sèche qui adhère aussi longtemps aux tissus que la cicatrisation n'est pas complète.

On y arrive ainsi qu'il suit:

1. Pour les *plaies superficielles* (excoriations, brûlures, etc.) en les saupoudrant avec de la farine, du charbon, de la craie, de l'argile, de la gomme arabique; en desséchant leur surface à l'aide d'un courant d'air (ventilation avec un soufflet); par de légers attouchements avec le nitrate d'argent, avec l'acide phénique; en les recouvrant de coton.

2. Pour les *plaies profondes* (compliquées de fractures, de lésions articulaires) par l'application sur la plaie saignante de coton bien propre, désinfecté, de charpie râpée, de lint ou d'amadou, qui forment avec le sang une croûte solide; on met par dessus une épaisse couche de coton recouvert d'une toile imperméable; le tout maintenu par une bande humide en tarlatane.

F. LA MÉTHODE ANTISEPTIQUE DE LISTER

a pour but de *protéger* la plaie contre les *agents d'infection*, qu'ils soient flottants dans l'atmosphère, placés dans d'autres milieux, ou fixés aux objets; elle cherche aussi à les rendre *inoffensifs* par l'emploi des *antiseptiques*, sans toutefois irriter la plaie et la pousser à la suppuration.

1. Avant les *opérations* on lavera soigneusement avec une brosse et du savon, puis on *désinfectera* par le lavage avec une *forte solution d'acide phénique* (5 %), la *peau* dans le voisinage du champ opératoire, et *tout ce qui vient au contact de la plaie* (les mains de l'opérateur et des assistants, les instruments, etc.).

2. *Pendant toute la durée de l'opération et à chaque renouvellement du pansement*, la plaie sera maintenue dans un brouillard phéniqué,

Fig. 18.

Pulvérisateur de Richardson.

provenant de la pulvérisation, au moyen de l'appareil de Richardson (fig. 18), d'une solution faible d'acide phénique (2½ %).

Fig. 19.

Tampon antiseptique.

Pour les opérations et pour les pansements de longue durée, on peut suspendre momentanément la pulvérisation, en prenant la précaution de recouvrir la plaie, d'un linge trempé dans une solution phéniquée faible.

Les *éponges* de service, lavées à fond et conservées dans la solution forte d'acide phénique (v. page 3), seront trempées dans la solution faible avant et pendant l'opération.

Les *tampons antiseptiques* (fig. 19), faits de boulettes de coton salycilé, de *jute* salycilée ou de charpie salycilée, enfermées dans un morceau de gaze salycilée, peuvent aussi servir pour absterger le sang.

3. Les *plaies*, déjà soumises à l'action de l'air, et celles qui pendant l'opération même ont été en contact avec des *agents infectants*, doivent être *désinfectées* avant le pansement par un lavage fait avec la forte solution phéniquée (5 %). Cela n'empêche pas la réunion par première intention. Si la suppuration existait, il faut une désinfection plus vigoureuse, un lavage à fond avec une solution à 8 % de chlorure de zinc.

4. Toute *hémorrhagie* est soigneusement arrêtée par une ligature faite avec le *catgut (corde de boyau phéniquée)*; les extrémités des fils sont coupés à ras des noeuds. Ceux-ci se dissolvent dans la plaie, et leur entière résorption se fait en peu de temps.

Pour rendre antiseptiques des cordes de boyau (catgut), celles-ci doivent tremper au moins deux mois dans une émulsion phéniquée (1 partie d'acide phénique cristallisé et d'acide rendu liquide par l'addition de 10 % d'eau et 5 parties d'huile d'olive), à une basse température et sans être secouées. Par le repos, une partie de la solution aqueuse se sépare de l'émulsion, et forme une couche inférieure dans laquelle les cordes de boyau ne doivent point plonger. Pour l'empêcher, on met dans le fond du vase quelques petits cailloux, des perles de verre, et par dessus une plaque également de verre, sur laquelle reposent les cordes de boyau. Celles-ci gonflent tout d'abord, deviennent opaques, visqueuses, mais plus tard elles reprennent leur transparence, et sont aussi solides que de la soie.

5. Les plaies sont *exactement réunies* avec des *fils d'argent* ou *de la soie phéniquée.**

6. Des *drains phéniqués en caoutchouc*, lavés avec soin dans la forte solution d'acide phénique, et bien fenêtrés, pénétrant jusque dans les parties les plus profondes de la plaie et coupés au niveau de ses bords; puis une *compression* méthodique des anfractuosités de la plaie au moyen d'éponges phéniquées, de tampons de gaze phéniquée, de coton-charpie, de coton salycilé ou de jute, *empêchent la rétention* des produits de sécrétion.

7. Un morceau de *taffetas protecteur* (protectiv silk), trempé dans une solution phéniquée faible, est placé directement sur la plaie; ce taffetas garantit la plaie de l'action de l'acide phénique, et annonce aussi par son changement de coloration (gris-sale, sulfure de plomb) toute décomposition des liquides et des chairs qu'il recouvre.

Le *protectiv silk* est un mince taffetas ciré vert (oiled silk), rendu imperméable avec du vernis copal renfermant du sel du plomb, et enduit d'une fine couche d'un mélange de : 1 partie de dextrine, 2 parties d'amidon et 16 parties d'une solution aqueuse, froide, de 5 % d'acide phénique; immédiatement avant de se servir du taffetas, on le lave dans une solution phéniquée faible, afin d'enlever les agents d'infection qui peuvent s'être déposés.

8. Sur le taffetas se place une *gaze antiseptique* pliée en huit, dépassant les bords de la plaie de plus d'une largeur de main; entre la septième et la huitième couche, on interpose un morceau de *toile enduite de caoutchouc* (makintosh), ou bien du *papier de soie imperméable* (v. page 3), qui s'oppose à ce que les produits sécrétés par la plaie traversent le pansement. Le tout est solidement maintenu par des bandes en gaze.

La *gaze antiseptique* se prépare de la manière suivante. De la tarlatane (gaze de coton, mousseline, Mull), blanchie ou non, sans apprêt, est chauffée pendant quelques instants dans une caisse en tôle à doubles parois, entre lesquelles circule de l'eau chaude ou de la vapeur; on l'arrose ensuite au moyen d'une grosse seringue avec un mélange chaud de 5 parties de résine ordinaire, de 7 parties de parafine et 1 partie d'acide phénique cristallisé; après cela elle doit rester encore 24 h. dans l'étuve, comprimée par le poids d'une lourde plaque de plomb, afin que le mélange se répartisse également partout. La gaze est alors soigneusement conservée pour l'usage dans du papier parchemin ou dans du papier de soie imperméable.

9. Le *pansement* sera *renouvelé* de la manière indiquée aussi souvent que les produits de sécrétion de la plaie apparaissent sur ses

* Soie non teinte, qui a trempé une demi-heure dans un mélange de cire fondue et d'acide phénique (10 : 1).

bords; au début chaque jour une ou deux fois, plus tard tous les deux ou trois jours, ensuite plus rarement encore. Ce *changement* doit se faire aussi rapidement que possible. On nettoie les environs de la plaie avec l'irrigateur et des tampons de coton-charpie imbibés d'une faible solution phéniquée. L'intérieur de la plaie ne sera pas lavé sans nécessité; c'est seulement dans le cas où le taffetas protecteur a *changé de couleur* qu'elle devra être désinfectée à nouveau avec la solution forte d'acide phénique.

Les *drains* seront changés au bout de quelque temps, remplacés par de plus minces, et retirés aussitôt que possible.

10. Veut-on ou ne peut-on pas renouveler souvent le pansement, il faut avoir recours au *pansement antiseptique double*, dont la couche la plus profonde est formée du taffetas protecteur et d'une compresse, imbibée d'une solution phéniquée; ces deux pièces de pansement sont fixés par une bande de gaze. Par dessus s'appliquent les couches sèches de gaze antiseptique et le makintosh. La couche profonde peut rester des semaines en place; il suffit de l'arroser à chaque renouvellement de pansement avec une solution phéniquée.

11. *Si l'on n'a pas* de gaze sèche antiseptique de Lister, on peut appliquer le *pansement phéniqué humide* de Bardeleben, qui consiste à placer sur le taffetas protecteur plusieurs couches de tarlatane ayant trempé douze heures dans une forte solution phéniquée, pressée ensuite et conservée dans une solution de 1 % d'acide phénique. Aussitôt que les liquides de la plaie paraissent à la surface du pansement, on ajoute de nouvelles couches de gaze humide.

12. *Les sels de borax* agissent aussi comme antiseptiques; ils peuvent être prescrits pour les plaies superficielles, les brûlures, les surfaces couvertes de granulations, soit en solution aqueuse (1 : 30) avec laquelle on humecte des compresses de lint ou de gaze, soit en pommade (1 : 2 d'axonge) (Chiene).

13. Dans ces derniers temps Thiersch a préconisé une substance, qui n'a cependant pas une action antiseptique aussi sûre que l'acide phénique, c'est *l'acide salycilique*; il l'emploie de *concert* avec le *pansement phéniqué*. L'acide salycilique peut être employé en solution aqueuse (1 : 300) aussi bien pour la pulvérisation que pour imbiber les pièces de pansement, pour le lavage des instruments, des mains, etc., mais on s'en sert de préférence pour imprégner des objets de pansement, surtout le *coton* et la *jute*.

La *jute* (chanvre d'Araucanie préparé), doit à son extrême perméabilité, à son pouvoir absorbant, de convenir particulièrement au traitement antiseptique.

La description de ces divers objets de pansement se trouve dans l'ouvrage de Thiersch : Klinische Ergebnisse der Lister'schen Wundbehandlung. Leipzig 1875, p. 720 et suivantes.

G. RÉUNION DES PLAIES.

Pour réunir les *plaies* dont les *bords* ont *conservé leur vitalité* (plaies par instruments tranchants) on emploie :

1. Les *bandelettes de sparadrap*; d'un usage moins fréquent qu'autrefois, parceque l'emplâtre irrite la peau, détermine des érythèmes, des eczémas, et empêche l'écoulement des produits de sécrétion de la plaie.

2. Les *bandelettes de gaze*, fixées du chaque côté de la plaie avec du *collodium* (fulmi-coton dissous dans l'éther), ou bien avec de la *traumaticine* (gutta-percha dissoute dans le chloroforme).

Fig. 20.

Bandage unissant à deux chefs.

3. Les *bandes de gaze empesées*, trempées dans l'eau, et roulées autour de la plaie dont les bords sont rapprochés avec les doigts, maintiennent bien la réunion, sans retenir les liquides sécrétés par la plaie. Dans certains cas il est bon de rouler d'abord la bande sur elle-même à partir de ses deux extrémités, de manière à obtenir une bande à deux globes, et de rapprocher les bords de la solution de continuité en serrant la bande par les deux chefs (fig. 20).

4. La *suture, suture sanglante.*

Fig. 21.

Suture entrecoupée.

a. La *suture entrecoupée* (fig. 21) se fait au moyen *d'aiguilles* droites et plus ou moins recourbées, avec de la *soie*, du *fil écru*, des *crins de cheval*, du *catgut*, du *fil de fer* ou *d'argent*, cirés ou phéniqués (v. p. 14).

Il est important d'assurer le point de suture par un double noeud solide qui ne se desserre pas tout seul. On se servira du *noeud de batelier* (fig. 22) dans lequel les deux extrémités du fil forment deux boucles engagées l'une dans l'autre; ce n'est pas le cas du *double noeud ordinaire* (fig. 23) qui ne tient pas si sûrement.

Fig. 22.

Noeud de batelier.

Fig. 23.

Double noeud ordinaire.

Fig. 24.

Noeud du chirurgien.

Lorsqu'il existe une forte tension des bords de la plaie, les extrémités des sutures devront être d'abord enlacées deux fois l'une autour de l'autre (*noeud du chirurgien*, fig. 24), avant d'être définitivement fixées par un second noeud qui sera celui du batelier.

Fig. 25.

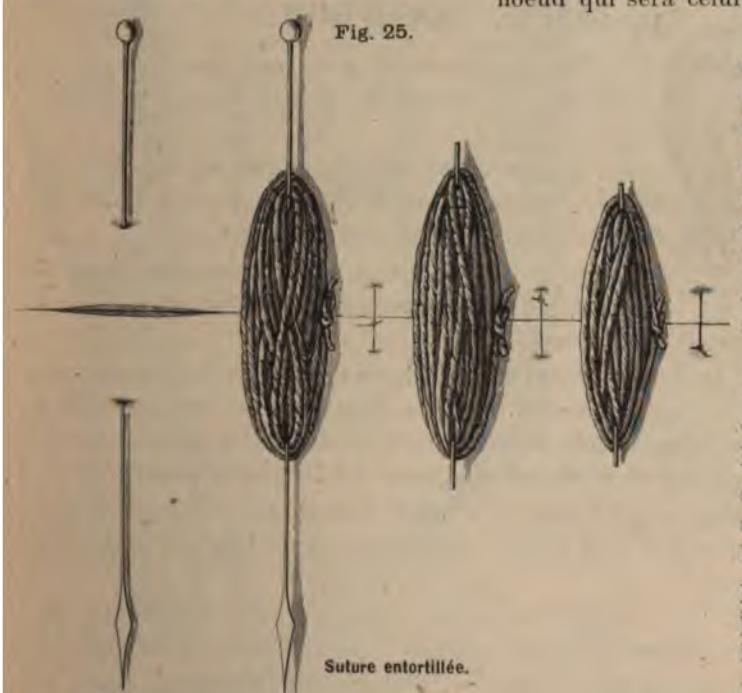

Suture entortillée.

b. La *suture entortillée* (fig. 25) se fait avec des *épingles à insectes* (épingles de Carlsbad) à pointe aplatie, aiguisée en forme de lance. Lorsqu'elles ont traversé la peau à une certaine distance des bords de la plaie, on fait passer sous leurs extrémités du fil

de coton à tricoter, décrivant des anses qui se croisent sur la solution de continuité, dont les bords sont ainsi solidement rapprochés. Puis le bout des épingles est coupé. Pour obtenir une réunion plus exacte, on place, dans l'intervalle des épingles, quelques points de fine suture entrecoupée. Le deuxième jour on retire les épingles, en leur imprimant avec des pincettes un mouvement de rotation; mais il faut laisser encore en place, pendant quelques jours, le fil de coton collé à la peau par du sang desséché. Ce genre de suture est surtout indiqué dans les grandes plaies béantes de la face et dans les opérations plastiques.

Fig. 26.



Suture à points passés (en faufil.).

c. La *suture à points passés* (fig. 26) sert pour la réunion des plaies à bords minces et flasques, qu'on relève en forme de bourrelet, ce qui augmente les surfaces de contact.

II. BANDES. (BANDAGES ROULÉS.)

Pour *maintenir les pièces de pansement*, pour *envelopper*, *comprimer* et *fixer* les parties blessées, on se sert de *bandes* faites des étoffes suivantes:

a. *Toile de fil* usée, souple, ayant subi de fréquentes lessives; les bandes sont déchirées ou coupées à droit fil. (Les bandes faites de toile *neuve* s'appliquent mal parcequ'elles sont trop *raides*.)

b. *Toile de coton* (Madapolam, Schirting, Stouts); meilleur marché que celle de fil; les bandes en coton conviennent surtout parfaitement pour les appareils amidonnés.

c. *Gaze, bétille, tarlatane* (Mull, York ou Bock); les bandes coupées dans ces tissus s'appliquent bien, si l'on a soin de les mouiller avant de s'en servir; elles se collent en séchant, parcequ'elles contiennent de l'empois. Conviennent admirablement pour les bandages plâtrés.

d. *Flanelle;* bandes molles, souples, extensibles, s'adaptant fort bien. Conviennent surtout comme garniture sous un bandage amidonné ou plâtré.

e. *Ouate, coton cardé;* les bandes, coupées dans des feuilles de ouate ou de coton cardé, sont très-molles, compressibles, et conviennent également comme garniture pour les bandages solidifiables.

doit être faite avec le plus grand soin, de manière que chaque tour soit régulier et serre juste ce qu'il faut; une bande mal mise se dérange facilement et peut, par une constriction trop forte, causer de graves accidents.

Un *tour de bande trop serré* détermine de suite un *arrêt de la circulation veineuse;* les parties situées au dessous de l'agent de constriction se tuméfient; elles sont le siége de douleurs vives, deviennent bleuâtres, se refroidissent, et si la cause de l'étranglement n'est pas promptement enlevée, la *gangrène* se déclare (gangrène par compression, par étranglement).

Fig. 27. Fig. 28.

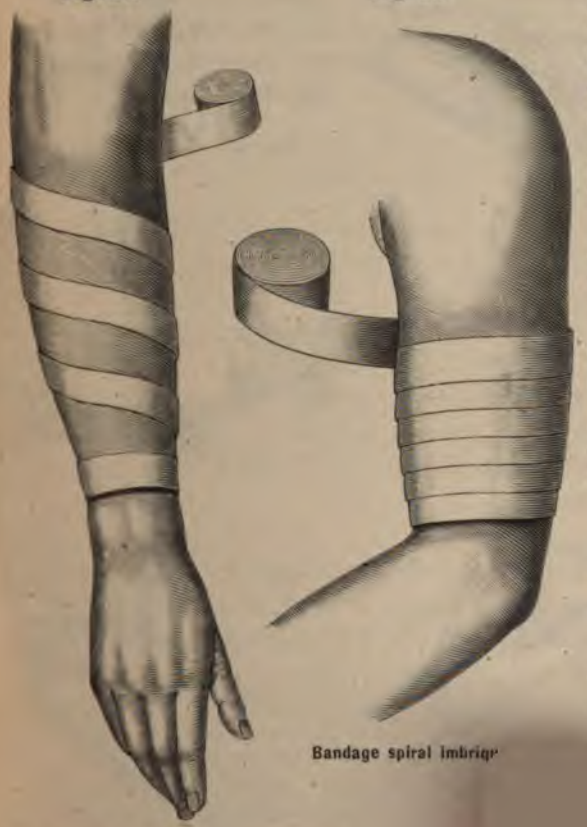

Bandage spiral imbriqu

Tour de bande circulaire et bandage spiral.

Lorsque des bandes appliquées *sèches* viennent à être *mouillées* (p. ex. par des compresses imbibées d'eau froide), elles se resserrent en déterminant un certain degré d'étranglement.

On distingue *diverses manières d'appliquer les bandages roulés:*

1. *Bandage circulaire*, qui entoure la partie en suivant un seul et même plan, perpendiculaire à son axe longitudinal (fig. 27, en bas).

2. *Bandage spiral* (dolabra repens) décrivant une spirale montant rapidement (fig. 27, en haut).

3. *Bandage spiral imbriqué* (dolabra ascendens), décrivant une spirale montant lentement, les ci s

ouvr

Fig. 29.

Ce bandage s'applique aussi en sens inverse, en *descendant* (dolabra descendens), mais rarement, parcequ'il refoule le sang veineux devant lui.

4. *Bandage à circonvolutions renversées* (dolabra reversa) (fig. 29 — 31); doit être appliqué toutes les fois qu'il y a conicité des parties, afin d'éviter que les tours de bande ne forment des godets (fig. 32).

Fig. 30.

Fig. 31.

Fig. 32.

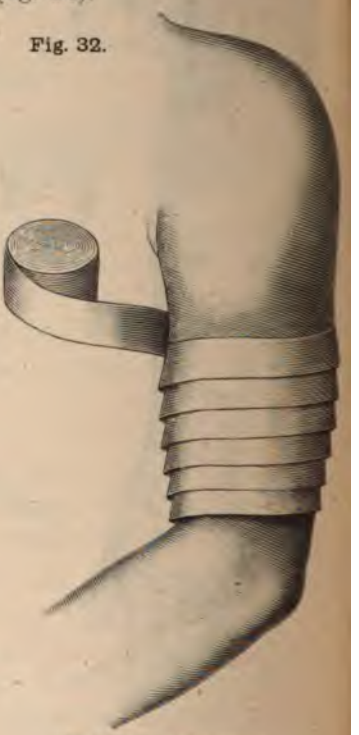

Bande formant des godets.

5. *Spica;* s'emploie lorsque la bande passe sur une articulation pour aller au-delà (fig. 33).

Fig. 33.

Spica.

Fig. 34.

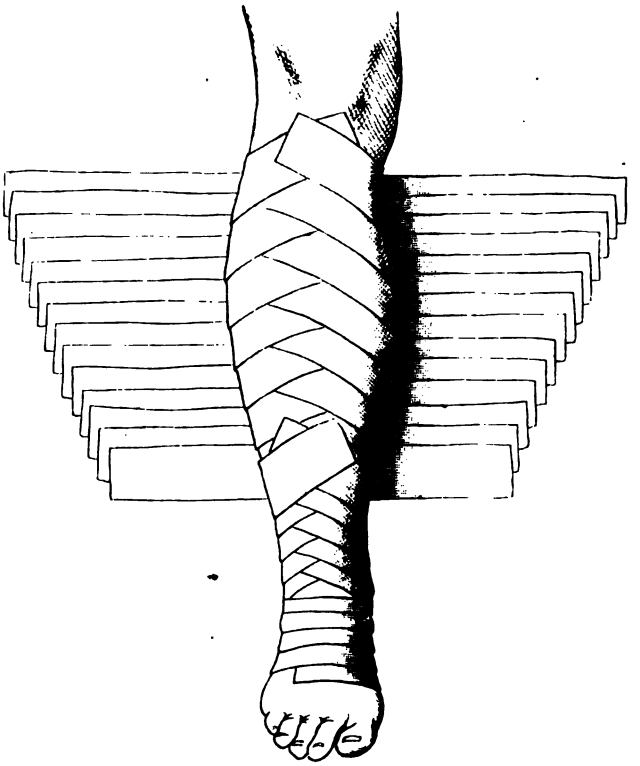

Bandage de Scultet.

6. *Bande à deux globes :* bande roulée à partir de ses deux extremités, employée surtout à la tête et sur les moignons d'amputations. Utile aussi pour rapprocher les bords d'une plaie (v. fig. 20. p. 16).

7. *Bandage de* Scultet (bandelettes multiples), formé par l'assemblage d'un certain nombre de bandelettes, disposées de telle sorte qu'elles se recouvrent à moitié les unes les autres dans le sens de leur largeur. Sert parfois pour les fractures compliquées et pour les appareils plâtrés (fig. 34).

8. *Bandages en* T, bande sur laquelle s'en ajuste une autre angle droit; convient pour certains pansements de la tête et du bas (fig. 35).

Fig. 35.

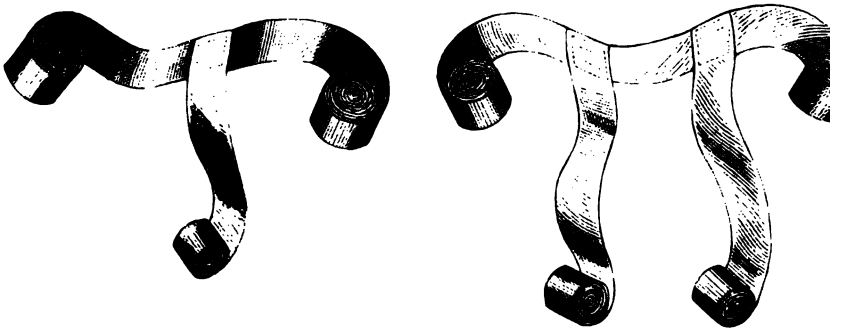

Bandages en T.

J. MOUCHOIRS. (BANDAGES PLEINS.)

Au moyen d'un *mouchoir de fil* ou *de coton*, triangulaire (cravat carré (mouchoir de poche), on fait parfaitement la plupart des pan ments, quelques-uns d'entr'eux mieux qu'avec les bandes; il n'y a] besoin d'être très-expert pour les appliquer, et le danger d'une c striction est bien moindre que s'il s'agit des bandages roulés.

Pour ces motifs, les bandages pleins conviennent tout particuliè ment à la chirurgie de guerre, et sont spécialement indiqués pour premiers secours à donner sur le champ de bataille.

Il y a cinquante ans déjà que Mayor (de Lausanne) recommand avec instance l'emploi des mouchoirs dans les pansements; mais étaient presqu'entièrement abandonnés, lorsque l'auteur de ce livre s' efforcé de les faire entrer dans la pratique de la chirurgie de guer en représentant sur des mouchoirs triangulaires la manière de adapter aux diverses parties du corps (fig. 36 et 37).*

Comme le montrent nos dessins, les mouchoirs triangulaires, a quels on donne une forme et des dimensions variées, répondent à tou les indications; pliés de leur sommet à leur base comme une étr et longue cravate, ils peuvent servir de bande; entièrement dépl

* Voyez Esmarch. Der erste Verband auf dem Schlachtfelde. Kiel 1869.

Fig. 36.

Le premier pansement sur le champ de bataille.

Fig. 37.

Le premier pansement. Düsseldorf, 1873.

c'est le bandage plein avec les application variées des angles du triangle, qui peuvent être rabattus, noués ensemble ou fixés par des épingles (v. plus loin les bandages spéciaux).

La pratique de la chirurgie d'armée exige un mouchoir triangulaire assez grand, pour qu'il soit possible d'en faire une écharpe à l'usage d'un homme de grande taille; la base du triangle doit avoir une longueur minimum de 130 centimètres sur une largeur de 92 au moins. A-t-on besoin de mouchoirs plus petits, il suffit de couper le triangle de la pointe au milieu de sa base, pour le diviser en deux moitiés. Si l'on veut nouer ensemble les deux bouts du triangle, il faut le faire avec le noeud de batelier (fig. 38), plus solide que le double noeud ordinaire (fig. 39), ou bien les fixer l'un à l'autre avec des épingles;

Fig. 38.

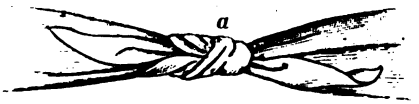

Noeud de batelier.

Fig. 39.

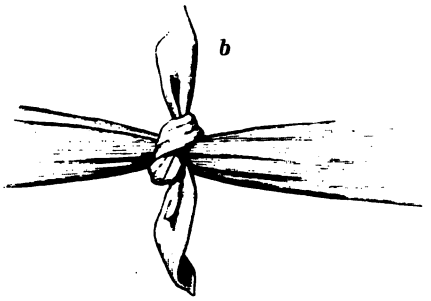

Double noeud ordinaire.

Fig. 40.

Epingle imperdable.

l'épingle imperdable (de sûreté, safety pin, baby's pin) (fig. 40) est celle qui convient le mieux.

e. *Attelles anglaises modelées* (de Bell, Pott et Cline), élégamment taillées d'après la forme des membres; à leur face externe sont adaptées des bandelettes de cuir, sous lesquelles passent des courroies destinées à maintenir l'appareil (fig. 45 et 46).

Fig. 45.

Deux attelles de Bell pour la jambe.

Fig. 46.

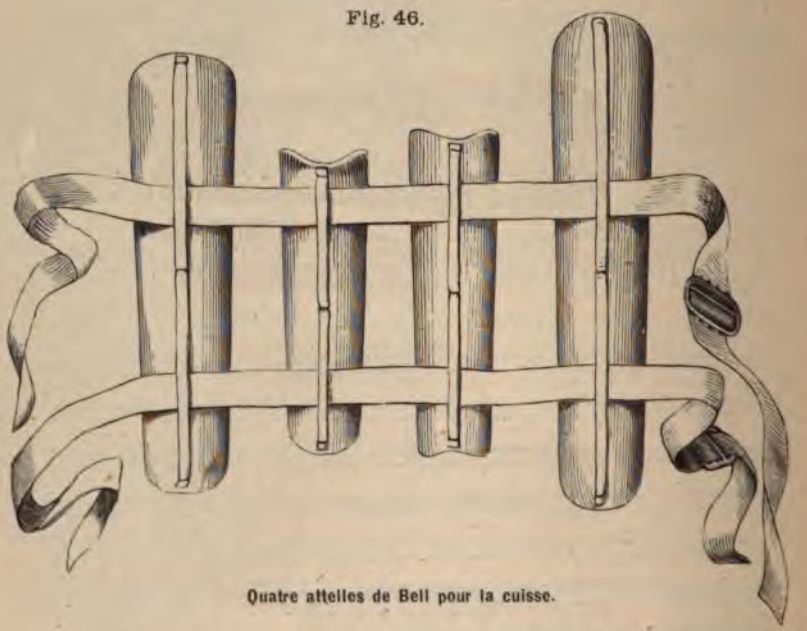

Quatre attelles de Bell pour la cuisse.

Garnies de coton, elles s'appliquent, se desserrent et s'enlèvent facilement, surtout si les courroies sont pourvues des boucles d'Emmert (fig. 46).

des autres, et cousues entre deux pièces de toile de fil ou de coton (fig. 43).

Fig. 43.



Attelles de Schnyder.

d. *Assemblage d'attelles fixées dans une enveloppe de toile, se sectionnant à volonté* (Esmarch) : appareil formé de rouleaux en bois de placage ayant 3^{cm} de largeur sur $1,5^{mm}$, séparés par un intervalle de 5^{mm}, et disposés parallèlement les uns à côté des autres entre deux pièces de coutil (Stouts), après avoir été enduits de silicate qui les fixe solidement à l'étoffe. L'extrême légèreté de cet appareil permet d'en transporter de grandes quantités sur le champ de bataille, et avec de simples ciseaux de trousse, on peut en couper les largeurs nécessaires (fig. 44).

Fig. 44.



Assemblage d'attelles fixées dans une enveloppe de toile se sectionnant à volonté.

Fig. 48.

Attelles modelées en carton pour l'avant-bras, avec patron (Merchie).

Fig. 49.

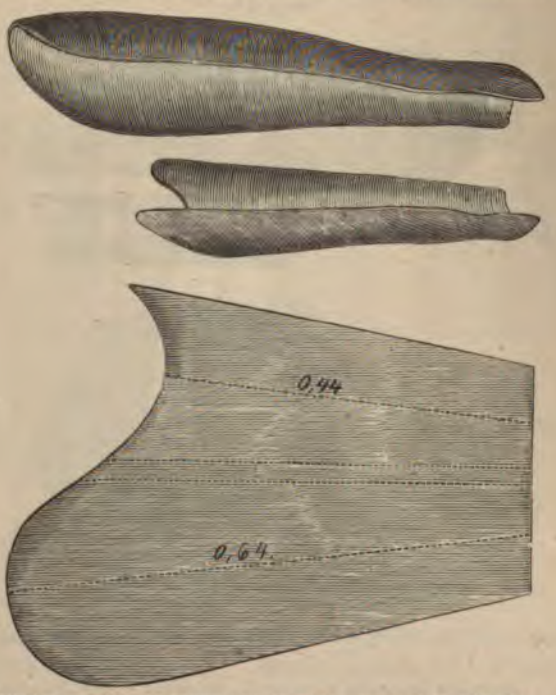

Attelles modelées en carton pour la cuisse, avec patron (Merchie).

Fig. 50.

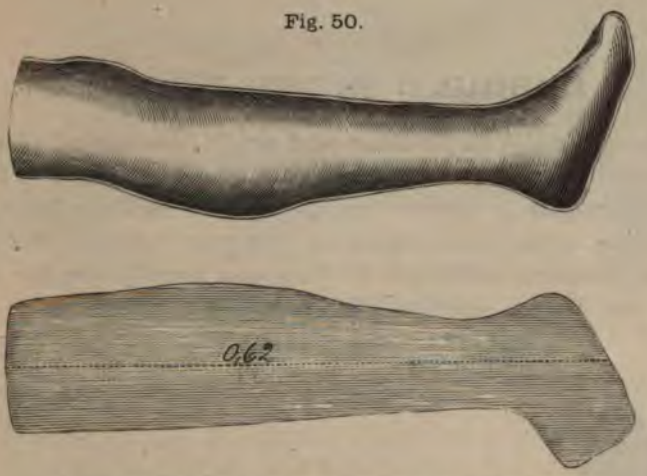

Attelles modelées en carton pour la jambe, avec patron (Merchie).

Port (fig. 51 et 52) dans l'armée Bavaroise, où elles sont faites en temps de paix par les soldats de la troupe sanitaire.*

Fig. 51.



Appareil plâtré à trois valves pour la cuisse (Port).

Fig. 52.

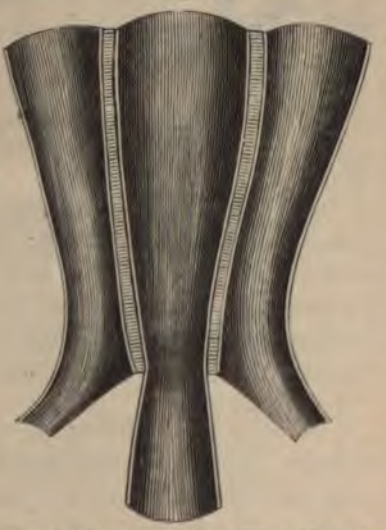

Appareil plâtré à trois valves pour la jambe (Port).

* Port : Studien zur Kriegsverbandlehre. München 1867.

3. ATTELLES ET GOUTTIÈRES MÉTALLIQUES.

a. Les *gouttières en fer-blanc* sont préférables aux attelles de bois pour l'immobilisation provisoire des membres fracturés, sur le champ de bataille et pour le premier transport. Elles sont vite faites, coûtent peu de chose, et se plient comme on veut pour s'adapter aux articulations. La gouttière métallique de Volkmann pour le membre inférieur est de toutes la plus pratique (fig. 53).

Fig. 53.

Gouttière métallique de Volkmann.

b. Dans *des feuilles de zinc* on peut, avec de forts ciseaux de trousse, découper des attelles, qui courbées à la main, s'adapteront parfaitement à la forme des membres. Le sac d'ordonnance, proposé par l'auteur pour la place de pansement, n'est qu'une grande boîte en feuilles de zinc; ce sac peut servir à transporter de l'eau, pour être ensuite transformé en attelles.

c. Les *gouttières en fil-de-fer* (Mayor, Bonnet) convenablement garnies, constituent des appareils dans lesquels les membres fracturés sont très-bien maintenus. L'emploi de ces gouttières permet de panser les plaies par des ouvertures pratiquées exprès, sans déranger le membre de sa position. Elles ont l'inconvénient, pour la pratique de la chirurgie de guerre, d'être coûteuses et de prendre trop de place (fig. 54 et 55).

Fig. 54.

Grande gouttière de Bonnet.

Fig. 55.

Gouttière en fil de fer pour l'extrémité inférieure (Roser).

Avec la *toile métallique*, le *treillis en fil de fer* du commerce, on a confectionné dans ces derniers temps des attelles ajourées, très-flexibles, convenant à cause de leur légèreté et de leur bon marché à la chirurgie d'armée (fig. 56 et 57).

Fig. 56.



Trois attelles en toile métallique reliées par des cordelettes.

Fig. 57.



Attelles en toile métallique appliquées sur une garniture d'ouate.

De cette même toile métallique, on peut faire pour le membre inférieur des gouttières plus légères que les appareils Bonnet; ces appareils très-souples se laissent empaqueter à plat, aussi grâce à leur poids minime est-il facile d'en transporter en campagne de grandes quantités (fig. 58).

Fig. 58.

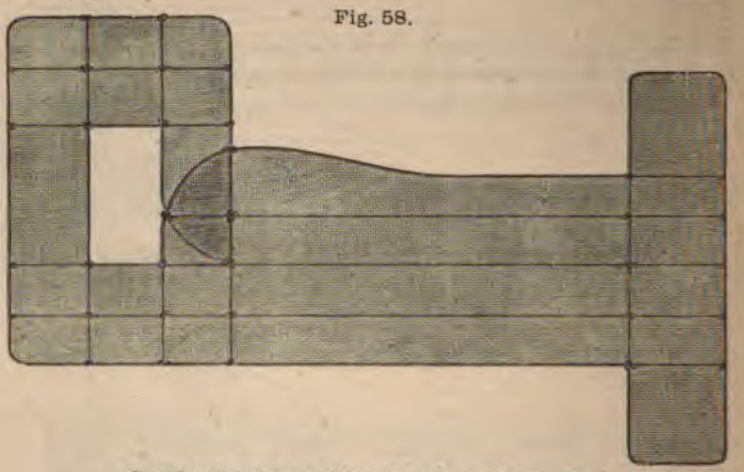

Gouttière de membre inférieur disposée pour le paquetage.

4. ATTELLES ET GOUTTIÈRES D'URGENCE.

Elles s'improvisent avec les éléments divers qu'on trouve en rase campagne, dans les forêts, sur la place de campement, p. ex.:

a. *branchages* attachés en faisceau (fig. 59), ou placés les uns à côté

Fig. 59.



Attelle de branchages.

des autres et maintenus ainsi par des traverses de bois (fig. 60), ou reliés entr'eux par une ficelle tordue (fig. 61).

Fig. 60.

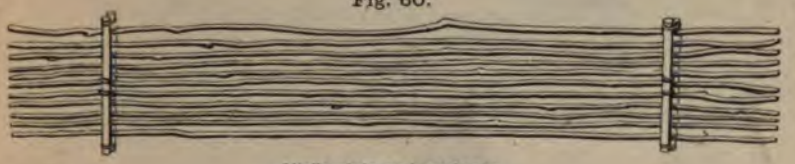

Attelle plate en branchages.

Fig. 61.



Attelle-gouttière en branchages.

b. *paille* et *joncs;* on fait d'épais rouleaux avec de la paille longue, des joncs, non brisés si possible (fig. 62); deux de ces fanons

Fig. 62.

Attelle en paille.

sont roulés dans les deux bords d'un carré d'étoffe dont le plein est sous le membre blessé, jusqu'à ce qu'ils soient en contact avec celui-ci, autour duquel on les fixe solidement (fig. 63).

Fig. 63.

Fanons en paille.

On peut aussi (d'après Beck) faire avec de la paille ou du jonc des sortes de *nattes* qui permettent d'entourer complétement le membre blessé; roulées sur elles-mêmes elles servent d'attelles latérales (fig. 64 et 65).

Fig. 64.

Natte en paille.

Fig. 65.

Natte en jonc.

Pendant le siège de Paris, les Français utilisèrent dans leurs sorties, comme gouttières et comme brancards (fig. 66), les paillassons qui recouvraient le vitrage des serres.

c. *Objets d'armement de toute espèce*, tels qu'on les trouve sur le champ de bataille, entr'autres : sabres, couteaux de chasse, bayonnettes

Fig. 66.

Soldats de la troupe sanitaire Française pourvus de paillassons.

avec leurs fourreaux (fig. 67—69), fusils (fig. 70), carabines, baguettes de fusil, hampes de lances, rais de roues, etc. Les *lambeaux d'uniformes*

Fig. 67.

Attelle faite de deux bayonnettes.

Fig. 68.

Application de l'attelle précédente.

Fig. 69.

Fourreau de sabre servant d'attelle.

Fig. 70.

Fusil servant d'attelle.

ne doivent pas être jetés, mais employés si possible pour les pansements; p. ex., morceaux de capotes, de pantalons, de tiges de bottes, de schakos, de sacs, etc.

Les soldats de la troupe sanitaire doivent être instruits en temps de paix à faire des appareils d'urgence, et à utiliser pour le premier pansement les objets d'armement.

L. BANDAGES SOLIDIFIABLES.

1. BANDAGE AMIDONNÉ

imaginé par Seutin en 1840.

1. *Préparation de l'amidon.* On délaie l'amidon dans de l'eau froide, de manière à obtenir une bouillie bien homogène, et l'on ajoute, en remuant toujours, autant d'eau bouillante qu'il en faut pour avoir une masse de consistance semi-liquide (colle d'amidon).

2. Les *bandes amidonnées* sont des bandes en calicot (Shirting), trempées dans la colle fraîche et roulées ensuite sur elles-mêmes.

3. Les *attelles et les gouttières amidonnées* se font avec des morceaux de carton trempés quelques instants dans de l'eau chaude, et enduits de colle des deux côtés.

4. *Application* du bandage amidonné. Le membre est d'abord très-soigneusement enveloppé avec une *bande de flanelle mouillée*, les dépressions voisines des articulations ayant été garnies de coton. On roule ensuite par dessus une *bande amidonnée*, sur laquelle s'appliquent les *attelles amidonnées*, qui sont solidement assujetties au moyen de nouveaux tours de bande. Pour finir, le tout est enveloppé d'une bande *sèche* de bétille ou de coton.

5. Au lieu de bandes en toile ou en bétille, on peut se servir de *bandelettes de papier* enduites d'amidon, appliquées comme un Scultet.

6. Le *bandage amidonné et ouaté* de Burggraeve est très-simple et très-pratique.

On découpe des attelles de carton d'après la forme du membre; elles sont enduites d'amidon et l'une de leurs faces est garnie de ouate; les attelles sont alors appliquées du côté ouaté sur le membre, et solidement assujetties par une bande sèche de bétille, décrivant quelques tours de spirale uniquement pour les fixer. Une bonne couche de colle est alors étendue sur le bandage, à la main ou bien avec

un gros pinceau, et l'on recouvre le tout d'une bande roulée sèche en calicot.

7. Il faut deux ou trois jours pour que le bandage amidonné soit tout à fait sec et solide. Sa dessiccation peut être accélérée par l'exposition à l'air, par l'action de la chaleur du soleil ou du feu.

8. Pour le rendre *amovo-inamovible*, on fend le bandage sur toute sa longueur avec de forts ciseaux; les bords de l'incision sont alors écartés, et bordés de bandelettes de calicot enduites de colle sur une de leurs faces. Le bandage est ensuite resserré au moyen de bandes à boucles (fig. 71).

Fig. 71.

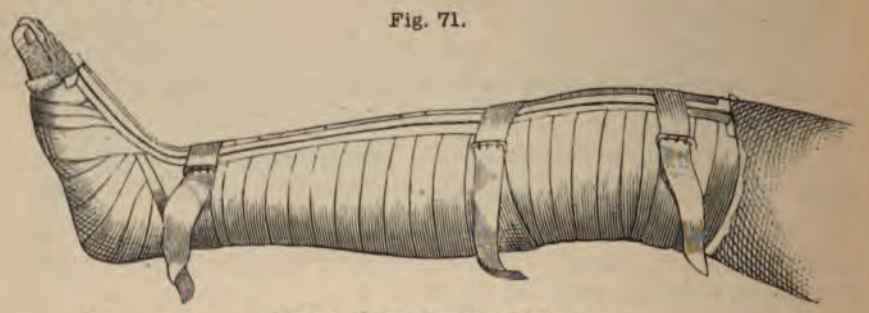

Bandage amidonné amovo-inamovible.

2. BANDAGE SILICATÉ.

1. En imprégnant des bandes d'une solution de *silicate neutre de potasse*, dont le poids spécifique doit être 1,35—1,40 (Böhm), on peut faire des appareils qui deviennent très-durs et très-solides dès que l'eau s'est évaporée.

2. Pour hâter la solidification du bandage, on mêle au silicate de la craie finement pulvérisée, ou bien de la chaux éteinte (1 : 10, Böhm), de la magnésie (König), du ciment (Mitscherlich), de manière à obtenir un mélange de la consistance du miel, qu'on applique avec un pinceau, ou dans lequel les bandes sont trempées. Pour terminer, le bandage est saupoudré et frotté avec la poudre sèche.*

* On a proposé pour hâter la dessiccation du silicate d'arroser le bandage, de suite après son application, avec de l'alcool. Ce moyen n'est pas à conseiller, car il empêche l'appareil d'acquérir sa solidité normale. Dr. R.

3. BANDAGE EN GUTTA-PERCHA.

Des attelles découpées dans des plaques de gutta-percha de 2.—3mm d'épaisseur sont plongées dans de l'eau chauffée à 75° C., jusqu'à ce qu'elles soient tout-à-fait ramollies; placées alors sur le membre qui a été enveloppé d'une bande en flanelle, elles sont solidement serrées avec une bande en bétille. Ces attelles durcissent promptement si l'on prend soin de les arroser d'eau froide.

4. BANDAGE PLÂTRÉ

imaginé par Mathysen en 1852.

Ce bandage a sur tous les autres l'avantage de devenir très-vite dur et solide.

1. La *préparation de la bouillie plâtrée* se fait de la meilleure manière dans une cuvette en faïence; on ajoute au plâtre finement pulvérisé partie égale d'eau froide, en remuant continuellement jusqu'à ce que le mélange ait la consistance d'une crême *épaisse*. Cette bouillie se solidifie entièrement en 5—10 minutes.

2. Pour *retarder* la solidification du plâtre, il faut prendre une plus grande quantité d'eau, ou mêler à celle-ci de l'amidon, de la colle-forte, du lait, de la bière ou du borax.

3. Pour *accélérer* la solidification du plâtre, il faut prendre moins d'eau, ou bien ajouter à celle-ci du sel de cuisine, de l'alun, du silicate ou du ciment pulvérisé.

4. Si le *plâtre* est *altéré* par l'absorption de l'humidité de l'air, on le rend de nouveau *utilisable* en le *chauffant* dans une casserole non couverte, jusqu'à ce qu'il ne dégage plus de vapeur d'eau.

5. *L'application du bandage plâtré* peut se faire de diverses manières.

6. Au moyen de *bandelettes*, de toile ou de bétille, trempées dans le plâtre gâché, et appliquées comme un Scultet autour du membre enduit de graisse ou d'huile (fig. 72) (Adelmann).

7. Au lieu des bandes ordinaires on peut se servir de morceaux de *vieux effets d'habillement* (bas de laine, caleçons, camisoles, etc., ou de serpillière), qui prennent beaucoup de plâtre (fig. 73) (Pirogoff).

Fig. 72.

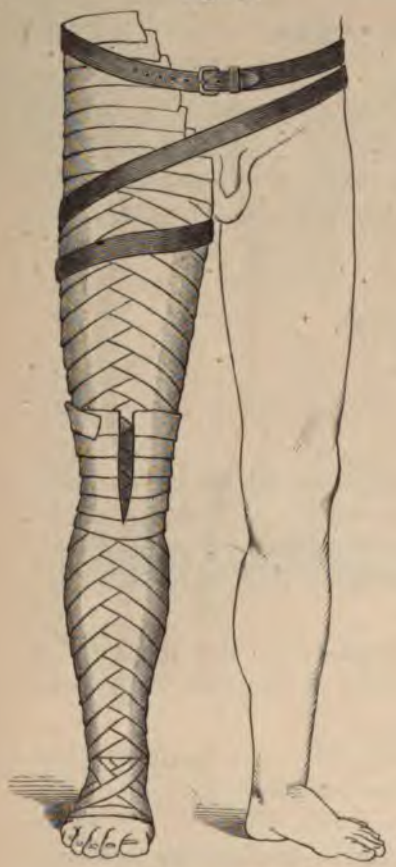

Scultet plâtré.

Fig. 73.

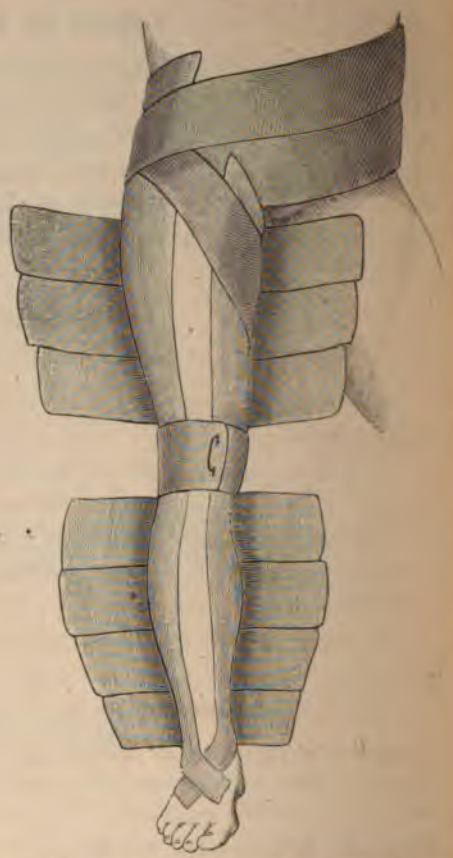

Bandage plâtré fait de morceaux de serpillière trempée dans le plâtré gâché.

8. Un autre procédé consiste à couler le plâtre gâché entre deux morceaux de toile de fil ou de coton, cousues ensemble par le milieu. Le membre est ensuite enveloppé dans ce *cataplasme plâtré* (fig. 74 et 75). Aussitôt que le gypse est pris, on peut écarter l'une de l'autre les deux valves de l'appareil, grâce à la couture postérieure, et mettre à découvert la partie blessée (bandage plâtré amovo-inamovible).

9. Avec des rouleaux de *chanvre, d'étoupe* ou de *jute*, trempés dans le plâtre liquide et placés autour du membre huilé, auquel on les

Fig. 74.

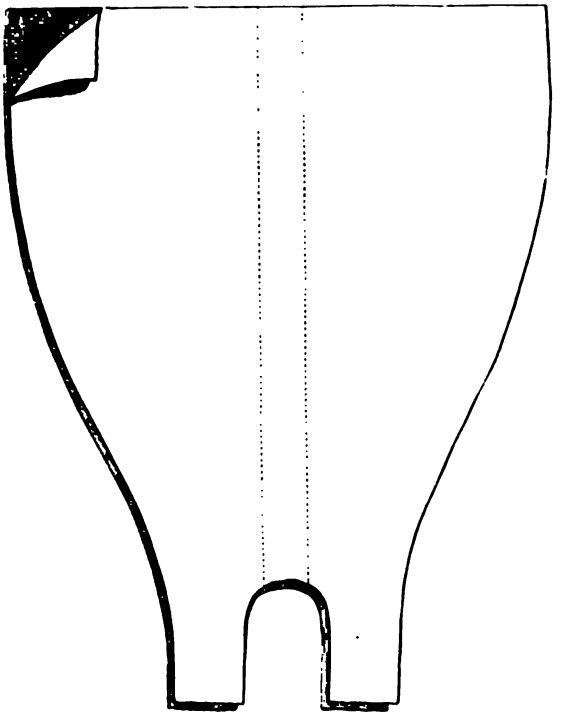

Morceau de toile double disposé pour cataplasme plâtré (jambe).

Fig. 75.

Cataplasme plâtré appliqué.

fixe avec des bandes en flanelle, on fait rapidement des *appareils amovo-inamovible* (Beely), qui conviennent surtout pour maintenir les fractures compliquées traitées par la méthode antiseptique.

Pour suspendre les membres au moyen de ces bandages, on enfonce en plusieurs endroits dans le plâtre encore mou, des anneaux, des crochets, faits de fil de fer du télégraphe (fig. 76).

Fig. 76.



Attelle supérieure de chanvre plâtré pour fractures de jambe (Beely).

10. Des bandes déroulées sont saupoudrées de plâtre tamisé, puis roulées de nouveau; au moment de s'en servir on les plonge dans l'eau, jusqu'à ce qu'elles soient suffisamment humectées. Les bandes de bétille sont en pareil cas celles qu'il faut choisir de préférence.

Fig. 77.

Planchette pour la préparation des bandes plâtrées.

La manière la plus simple de préparer ces bandes, c'est de les faire passer au travers de deux fentes horizontales superposées, découpées dans une planchette placée de champ (fig. 77); contre cette planchette est amassé du plâtre pulvérisé, au milieu duquel la bande est roulée à la main.

11. On pourra conserver des bandes préparées de la sorte, et du plâtre tamisé, dans une boite en fer-blanc, divisée en deux compartiments par la *planchette fenêtrée* (fig. 77 et 78).

Fig. 78.

Boîte pour conserver le plâtre et les bandes.

12. La *machine* de Wywodzoff permet d'imprégner rapidement de plâtre gâché les bandes en bétille (fig. 79).

Fig. 79.

Machine de Wywodzoff pour la préparation des bandes plâtrées.

13. Comme *garniture* des bandages plâtrés ce sont des *bandes de coton cardé* qu'il faut préférer; ce sont elles qui préservent le mieux d'une constriction trop forte et de l'étranglement (fig. 80).

Fig. 80.

Bandage plâtré avec garniture en bandes de coton cardé.

14. On peut aussi employer des bandes mouillées en bétille (Roser), des bandes sèches en flanelle; en cas de lésions compliquées de plaie, ces bandes seront trempées dans une solution huileuse d'acide phénique (10 %), ce qui empêche qu'elles ne soient facilement imprégnées par les produits de sécrétion.

15. Pour que le bord des extrémités du bandage plâtré soit lisse et uni, il faut rabattre la bande de garniture en forme de manchette et la fixer à l'extérieur de l'appareil par un tour de bande plâtrée (fig. 81) (Ris, Billroth).

16. Afin *d'augmenter la solidité* du bandage, on peut appliquer sur les bandes une *couche de plâtre gâché.* Mais alors l'appareil devient très-épais et très-lourd.

17. Il est plus pratique d'atteindre ce but en *plaçant dans le bandage*, entre les tours de bande plâtrée, de *minces fragments de bois* (feuilles de bois de placage, planures de cordonnier), des *attelles de bois* ou *de fil-de-fer;* l'appareil est plus léger et s'enlève plus facilement.

Fig. 81.

Bandage plâtré fenêtré à bords rabattus.

18. Pour égaliser et pour polir la surface du bandage, on le saupoudre avec du plâtre tamisé et on le lisse avec les mains mouillées.

19. Aux endroits correspondant à une plaie, des ouvertures *(fenêtres)* doivent être pratiquées à l'appareil, afin que les liquides puissent s'écouler au dehors. On peut laisser la plaie à découvert en appliquant le bandage,

Fig. 82.

Bandage plâtré avec fenêtre garnie de coton collodionné.

ou bien découper la fenêtre avec un couteau, des ciseaux, lorsqu'il est terminé.

20. Afin de reconnaître le point précis où la fenêtre doit être faite, on recouvre la plaie d'un tampon de coton; la saillie qu'il détermine sur le bandage guide la main.

21. Pour empêcher l'écoulement du pus entre l'appareil et la peau, le pourtour des ouvertures sera garni de ciment phéniqué ou de coton imbibé de collodium (fig. 82).

22. Si l'on veut rendre le bandage plâtré *imperméable*, on le vernit au pinceau avec une *solution éthérée de résine de dammar* (1:4) (vernis de dammar).

23. En cas de plaie très-étendue, on place au dessus et au dessous de la lésion un bandage plâtré; ces deux sections sont reliées l'une à l'autre par des attelles, reposant sur des bourrelets d'étoupe trempés dans le plâtre, et fixées à l'appareil par des tours de bande plâtrée (fig. 83).

Fig. 83.

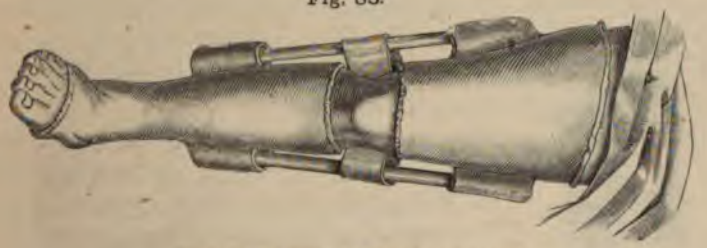

Bandage en pont ou à liteaux de Pirogoff.

24. La meilleure manière *d'enlever le bandage plâtré* c'est de faire dans l'appareil une profonde rainure avec un couteau solide et court (fig. 84), et de couper le reste avec des cisailles (fig. 85).

Fig. 84.

Couteau pour couper le bandage plâtré.

Fig. 85.

Cisailles pour couper les bandages plâtrés.

M. BANDAGES DE LA TÊTE.

1. Dans toute *plaie de tête*, il faut avant d'appliquer un pansement procéder au *nettoyage complet* de la blessure et des parties avoisinantes, (raser les cheveux, laver le cuir chevelu au moyen de l'irrigateur avec un liquide désinfectant, absterger la plaie avec des tampons antiseptiques).

Fig. 86.

Rapprochement des bords d'une plaie fraîche du cuir chevelu.

2. Il ne faut presque jamais recourir aux sutures pour réunir les plaies par instruments tranchants et les plaies contuses; c'est seulement dans celles qui sont vastes et irrégulières, qu'il peut être utile de passer quelques fils.

Il suffit ordinairement de rapprocher l'un de l'autre les bords de la plaie (fig. 86), d'appliquer sur la solution de continuité une compresse imbibée d'une solution désinfectante, un morceau d'amadou phéniqué, un tampon antiseptique ou du coton salycilé, et de maintenir le pansement avec une bande en bétille.

Pour *adapter et pour fixer les pièces de pansement* on se sert de *bandes* et de *mouchoirs*.

A. BANDES.

a. Le *bandage unissant avec la bande à deux globes* (fascia uniens) (fig. 87).

On place au point opposé à la plaie le plein de la bande, dont les chefs sont tirés avec une force graduellement croissante, de manière

à rapprocher les bords de la solution de continuité sur laquelle ils passent; après l'avoir franchie, ils sont ramenés à leur point de départ; on répète plusieurs fois ces tours de bande, qui se recouvrent alternativement en avant et en arrière.

b. Le *bandage en* T (fascia sagittalis) (fig. 88) s'emploie surtout pour la réunion des plaies transversales du cuir chevelu.

Fig. 87.

Application de la bande à deux globes comme moyen de réunion.

Fig. 88.

Bandage en T.

Fig. 89.

Bandage noué (noeud d'emballeur).

c. Le *bandage noué* (fascia nodosa) (fig. 89) se fait avec une bande à deux globes, dont les chefs se croisent à angle droit sur la plaie (noeud d'emballeur). Il s'applique surtout dans les cas d'hémorrhagie exigeant une vigoureuse compression. On peut remplacer la bande à deux globes par un mouchoir roulé en cravate, ou par une bande élastique.

d. Le *chevêtre double* (capistrum) (fig. 90). Le premier tour part du sommet de la tête, passe sous le menton, contourne la face et revient au sommet; de là le second tour se dirige en arrière au dessous de l'occiput, va de la nuque à la partie antérieure du menton, et revient à la nuque d'où il remonte au sommet. Lorsque tous ces tours ont été répétés deux ou trois fois, on termine par une circulaire entourant l'occiput et le front.

Fig. 90.

Chevêtre double.

Fig. 91.

Capeline.

e. La *capeline* (mitra Hippocratis) (fig. 91), se fait avec une bande roulée à deux globes dont un des chefs, par des circulaires contour-

nant le front et l'occiput, maintient l'autre, qui va d'avant en arrière et d'arrière en avant, en passant alternativement sur le pariétal gauche et sur le pariétal droit.

NB. Ces deux derniers bandages ne sont recommandés que comme exercice manuel, car d'autres procédés de pansement plus simples atteignent le même but. Au reste avec des bandes mouillées de bétille, ils s'appliquent facilement.

B. MOUCHOIRS.

a. Le *triangle occipito-frontal, triangle-bonnet* (capitium parvum triangulare) (fig. 92 et 93). On place le plein du mouchoir triangulaire

Fig. 92.

Triangle-bonnet vu par devant.

Fig. 93.

Triangle-bonnet vu par derrière.

sur le sommet de la tête, de telle sorte que la base se trouve au devant du front et la pointe derrière la nuque. Les deux bouts, ramenés en arrière en passant au dessus des oreilles, se croisent derrière l'occiput, reviennent en avant et se nouent sur le front. Enfin la pointe qui pend en arrière est relevée sur le sommet, où elle se fixe avec une épingle.

b. La *fronde* (fig. 94 et 95), mouchoir rectangulaire, 60^{cm} de long, 20^{cm} de large, divisé sur les deux côtés comme une compresse fendue. Pour maintenir un pansement sur le sommet de la tête, les deux bouts postérieurs sont ramenés en avant et noués sous le menton, les deux antérieurs en arrière et noués sur la nuque (fig. 94). Si c'est à l'occiput que le pansement doit être fixé, les bouts antérieurs s'attachent sous le menton, les postérieurs sur le front (fig. 95).

Fig. 94.

Fronde pour le sommet.

Fig. 95.

Fronde pour l'occiput.

c. Le *bandage quadrangulaire de la tête, grand couvre-chef* (capitium magnum quadrangulare) (fig. 96 et 97), recouvre le crâne, les

Fig. 96.

Fig. 97.

Bandage quadrangulaire de la tête.

oreilles, la nuque et le cou. Excellente coiffure en cas de mauvais temps.

On plie un grand mouchoir carré d'un mètre de côté, de sorte que la partie inférieure dépasse de 10^{cm} le partie supérieure. Il en résulte un rectangle allongé qui se place sur la tête du blessé, de manière à faire correspondre la partie moyenne du mouchoir à la suture sagittale; son bord inférieur descend jusqu'à l'extrémité du nez, son bord supérieur jusqu'aux sourcils, tandis que ses pointes tombent sur les épaules.

De ces quatre pointes, les deux externes sont d'abord solidement fixées sous le menton par un noeud, puis on relève sur le front le bord pendant au devant des yeux, et les bouts qui lui appartiennent sont ramenés en arrière en recouvrant les oreilles, et noués sur la nuque.

C. RÉSILLE (fig. 98).

Une résille, faite en gros fil de coton à tricoter, tient bien à la tête sans comprimer et sans échauffer. Un mince lacet, passant circulairement à travers ses mailles inférieures, la serre autour des tempes,

Fig. 98.

Résille pour fixer les pansements.

Fig. 99.

Résille maintenant une vessie de glace.

de l'occiput et du front; tandis qu'une bride nouée sous le menton l'attire en bas; un autre lacet la fronce sur le sommet. On peut maintenir, s'il y a lieu, une vessie de glace au moyen d'un cordonnet engagé dans les mailles de la résille (fig. 99).

N. BANDAGES DE LA FACE.

Les *plaies* de la face doivent être très-exactement réunies par des points de suture; si leurs bords sont fortement *contus*, on les rafraîchit, on les enlève avec le bistouri. Des *parties entièrement séparées* (du nez, des lèvres, p. ex.), seront remises en place, et l'écoulement du sang complètement arrêté, fixées par de fines sutures qu'il ne faut pas trop serrer; puis on les recouvre, pour les mettre à l'abri de l'action nuisible des agents extérieurs, (de taffetas gommé, de gaze enduite de traumaticine, de coton salycilé), et l'on veille au repos absolu de la partie réunie.

BANDES ET MOUCHOIRS.

a. Pour les blessures des *tempes* et des *joues* on emploie surtout le *bandage noué* (v. fig. 90).

b. Pour les lésions oculaires, le *bandage croisé d'un oeil* (monoculus) (fig. 100), ou bien le *bandeau*, fait d'un mouchoir plié en cravate (fig. 101).

Fig. 100.

Bandage croisé d'un oeil.

Fig. 101.

Bandeau.

Fig. 102.

Bande nasale.

c. Pour les plaies du nez, la *bande nasale*, large bande pliée en cravate (fig. 102).

d. Les fractures du *maxillaire inférieur* se contiennent avec la *fronde* (funda maxillae) (fig. 103), bande longue de 150^{cm}, large de 6^{cm}, fendue dans sa longueur à partir de ses deux extrémités, de manière à laisser au milieu un espace plein de 6^{cm} de largeur. Le plein de cette bande à quatre chefs est placé sur l'extrémité du menton; les chefs supérieurs conduits en arrière passent sous l'occiput et vont de là faire le tour du front; les chefs inférieurs montent sur la région temporale se croisent au sommet de la tête, et redescendent pour se fixer sous le menton.

Fig. 103.

Fronde.

Fig. 104.

Fronde faite avec deux mouchoirs.

On peut aussi faire une *fronde* au moyen de deux *mouchoirs* pliés en cravate : le plein de l'un est placé sur la partie antérieure du menton, et ses extrémités attachées derrière la nuque, tandis que l'autre, soutenant le menton, est noué sur le sommet de la tête (fig. 104).*

* *Fig. 104.* Le mouchoir noué sous le menton est mal placé ; le noeud doit se trouver sur le sommet de la tête. Dr. R.

Dans les *fractures par coup de feu* des maxillaires, la cavité buccale doit être très-soigneusement lavée avec l'irrigateur. Les fragments osseux déplacés seront maintenus réduits, de préférence à l'aide d'appareils en caoutchouc vulcanisé construits par un dentiste.

O. BANDAGES DU COU.

Dans les blessures du cou les meilleurs bandages sont:

1. La *cravate* faite d'un mouchoir triangulaire (fig. 105).

Fig. 105.

Cravate.

Fig. 106.

Cravate garnie de carton.

2. Si la blessure est transversale, on maintient la tête inclinée du côté de la plaie, en plaçant dans la cravate un morceau d'épais carton (fig. 106).

P. BANDAGES DE L'EXTRÉMITÉ SUPÉRIEURE.

1. LE BANDAGE ROULÉ

du bras entier (fig. 107) commence autour des doigts et de la main par des circulaires d'une bande étroite (*Gantelet*, Chirotheka *a*, *b*) (v. aussi fig. 33).

On *entoure* ensuite *l'avant-bras* de doloires disposées en spirales avec renversés (*c*), le *coude* au moyen d'un bandage croisé (Testudo *d*), le *bras* par de simples tours circulaires (*e*) et *l'épaule* avec un spica (*f*).

2. BANDAGES PLEINS (MOUCHOIRS).

a. *Bandage croisé* de la main (fig. 108).
b. *Enveloppement* de la main entière (fig. 109).
c. *Bandage du coude* (fig. 109, coude droit).

Fig. 107.

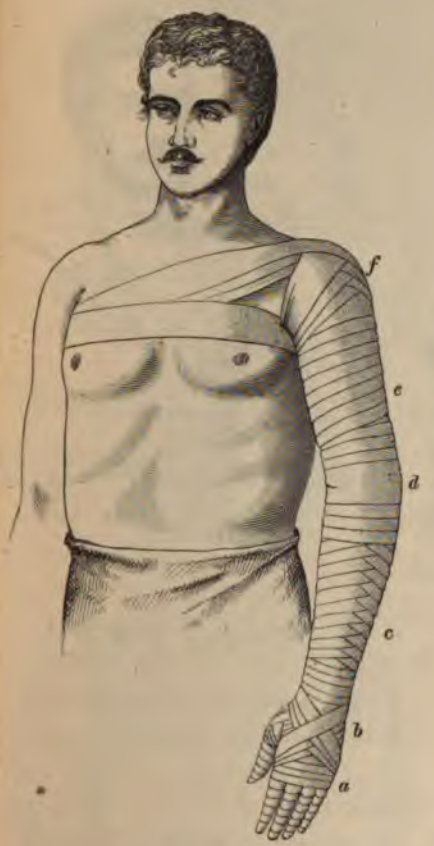

Bandage roulé du bras.

Fig. 108.

Bandage croisé de la main.

Fig. 109.

Enveloppement de la main entière.

d. *Bandage de l'épaule* (fig. 109, épaule gauche par devant, et fig. 110, épaule droite par derrière).

e. *Bonnet* pour *l'amputation* du bras (fig. 110).

f. Bandage pour la *désarticulation* du bras (fig. 111).

Fig. 110.

Fig. 111.

Bandage plein de l'épaule, de la main, du coude, et petite écharpe.

Fig. 112.

g. *Echarpes* pour soutenir le bras (mitella):

1) *Petite* écharpe (mitella parva) (fig. 109, bras gauche).

2) *Triangle-écharpe* (mitella triangularis):

α. *Première* variété, la plus usitée (fig. 112). Les deux bouts du mouchoir passent chacun sur une épaule et se nouent derrière la nuque.

β. *Seconde* variété (fig. 113). Les deux bouts du mou-

choir passent sur l'épaule saine, de sorte que l'épaule du côté malade n'est pas gênée.

Fig. 113.

Fig. 114.

γ. *Troisième* variété (fig. 114). Les deux bouts du mouchoir passent sur l'épaule du côté malade, laissant le bras intact libre pour le maniement des armes, etc.

Fig. 115.

Fig. 116.

3) *Grande écharpe quadrangulaire* (mitella quadrangularis) (fig. 115) se fait avec une grande serviette.

NB. Il vaut mieux fixer les bouts du mouchoir avec des épingles que les attacher, car les noeuds blessent facilement, surtout à la nuque.

4) Pour fixer plus solidement le bras (p. ex., après réduction d'une luxation de l'épaule), on met par dessus l'écharpe une large cravate qui serre le bras contre le corps (fig. 116).

5) Si l'on n'a pas de mouchoir, on peut utiliser comme écharpe le pan de la tunique (fig. 117) ou la manche fendue de l'habit et de la chemise (fig. 118).

Fig. 117.

Echarpe faite avec le pan de la tunique.

Fig. 118.

Echarpe faite avec la manche de l'habit.

3. BANDAGES SPÉCIAUX DE L'EXTRÉMITÉ SUPÉRIEURE.

a. *Blessures des doigts et de la main:*

α. Règles générales : Pas de constriction. Pas de cause d'étranglement. Déboutonner les manches de la chemise. Fendre jusqu'à l'aisselle les manches de la chemise et de la camisole. Ne pas commencer l'appli-

cation d'un bandage de la main par des circulaires autour du poignet. Ne pas laisser pendre la main.

β. Dans les *plaies fraîches simples :* réunion avec du taffetas anglais, du sparadrap, des bandes mouillées de bétille enduites de traumaticine, de collodium; ou par quelques fines sutures (suture épidermique de Donders). Les hémorrhagies s'arrêtent le plus souvent par la compression (bandage roulé).

γ. Dans les *plaies contuses des doigts :* bandage roulé fait de bandes étroites en bétille, trempées dans une solution d'acide phénique ou salycilique, et arrosées de temps en temps avec le même liquide (par aspersion ou par irrigation); plus tard, bandes imbibées d'huile phéniquée empêchant l'accès de l'air. Pansement antiseptique.

δ. Dans les *fractures des doigts : bandage plâtré* (bandage roulé avec d'étroites bandes en flanelle [gantelet], et par dessus légères bandes plâtrées); ou bien *bandage avec attelles* (étroites attelles en bois de placage garnies de coton, fixées avec des bandes mouillées de bétille, recouvertes de colle d'amidon, ou maintenues par des bandelettes sèches de bétille enduites au pinceau de traumaticine ou de collodium).

Fig. 119.

ε. Dans les *fractures des métacarpiens* seuls, on place un tampon de coton dans la paume de la main qu'on entoure de bandes en flanelle.

En cas de fort raccourcissement on applique un *pansement à extension*, (deux bandelettes de sparadrap fixées au doigt par les spirales d'une autre bandelette, et maintenues en extension continue sur une planchette, au moyen d'un anneau de caoutchouc).

ζ. Après la *désarticulation d'un doigt*, on comprime légèrement la plaie avec un bandage croisé (fig. 119).

η. Dans les *blessures compliquées de plaie* des doigts ou de la main, on emploie comme moyens de support:

1) Des *planchettes* légères, garnies de coton et recouvertes de toile de fil ou d'une étoffe imperméable (fig. 120).

Fig. 120.



Attelle matelassée pour la main (Stromeyer).

2) Des *gouttières* (fig. 121) faciles à faire avec une feuille de carton (fig. 122), de 70^{cm} de longueur et de 25—30^{cm} de largeur, sur

Fig. 121.

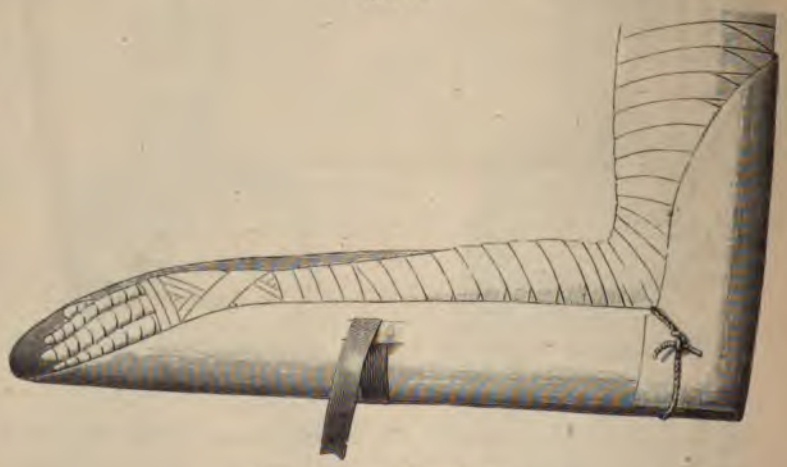

Gouttière de carton pour le bras.

Fig. 122.



Patron de gouttière pour le bras.

les bords de laquelle on fait deux entailles de 8—10^{cm}, à l'union du premier tiers avec les deux autres.

Pour les lésions de la région palmaire, l'extrémité inférieure de la gouttière peut être disposée de manière à fournir un appui à la face dorsale de la main, qui se trouve ainsi maintenue fléchie (fig. 123).

Fig. 123.

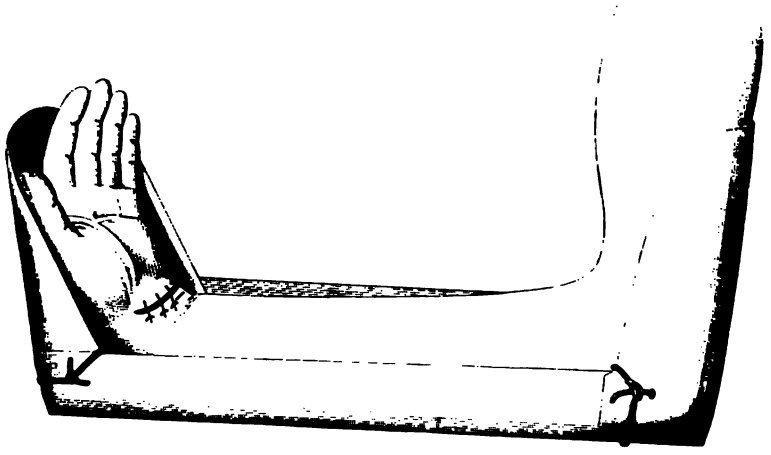

Gouttière de carton pour les lésions de la région palmaire.

On fait aussi des gouttières en fer-blanc, en fil de fer, en toile métallique, etc., mais elles sont plus coûteuses et n'ont aucun avantage sur celles de carton.

3) Pour maintenir la main *élevée* on se sert d'un *plan incliné fixe*, placé sur une table à côté du lit, ou sur une planche dans le lit même, planche disposée de manière à faciliter l'écoulement dans un seau de l'eau d'irrigation (v. fig. 16, page 9).

4) Pour *suspendre verticalement* la main, le bras entier est solidement fixé par un bandage spiral (non pas circulaire) sur une gouttière à résection du poignet (fig. 126) ou sur une attelle de Volkmann (fig. 124); l'appareil de support est suspendu par une corde attachée à son extrémité antérieure (fig. 125).

Fig. 124.

Attelle de Volkmann.

Fig. 125.

Suspension de la main d'après Volkmann.

b. *Blessures et résection du poignet.*

α. *Appareil plâtré à suspension pour la résection du poignet* (Esmarch) (fig. 126—129) : se compose d'attelles de bois (fig. 126) ou de fil de télégraphe (fig. 127) rétrécies à l'endroit correspondant au poignet, s'infléchissant au coude à angle droit, et munies d'une ouverture pour loger la saillie du condyle interne de l'humérus. Le bras est placé en

Fig. 126.

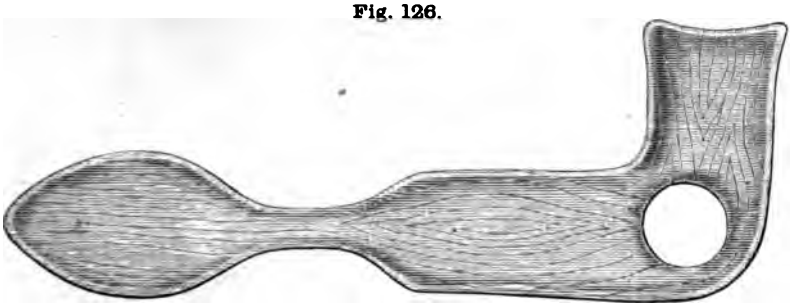

Appareil plâtré à suspension pour la résection du poignet (Esmarch).

Fig. 127.

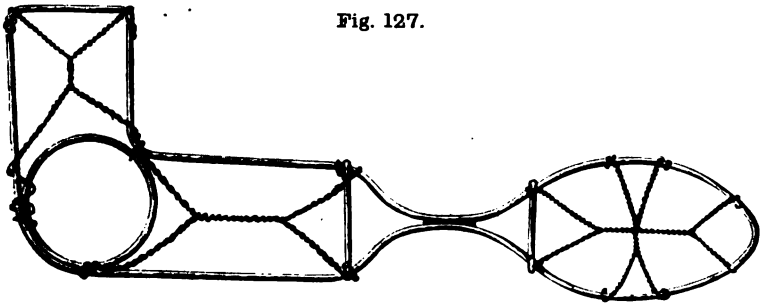

Attelle en fil de télégraphe.

Fig. 128.



Tringle en fil de fer pour la suspension.

bonne position sur l'attelle garnie de coton et fixé avec des bandes plâtrées. Après avoir noyé dans le plâtre de l'appareil un fil de fer pourvu de diverses courbures (fig. 128), le bras est suspendu au moyen d'une corde et d'une poulie comme l'indique la fig. 129. Cet appareil convient surtout pour le traitement à ciel ouvert des plaies.

Fig. 129.

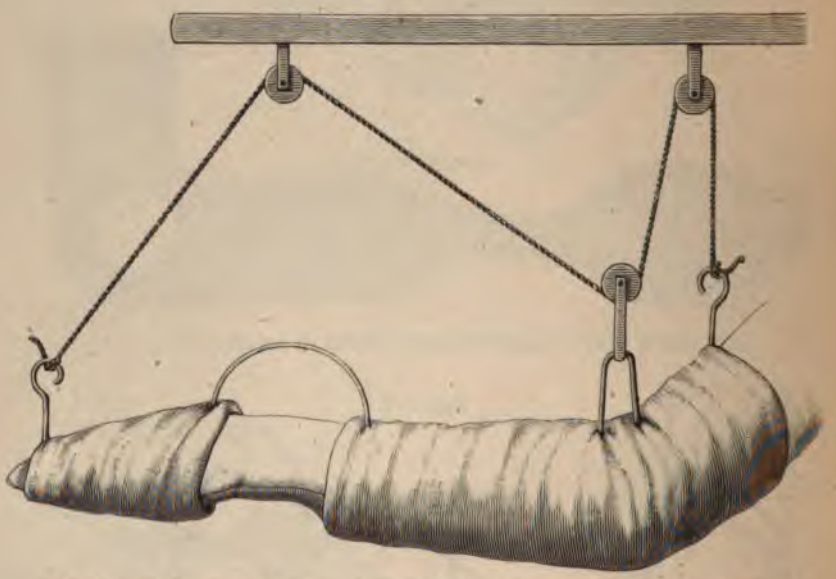

Appareil plâtré à suspension pour la résection du poignet (appliqué et suspendu) (**Esmarch**).

β. *Attelle en forme d'étrier* (Esmarch) pour la résection du poignet (fig. 130 et 131) : comprend une plaque de tôle pour la main et une

Fig. 130.

Attelle en forme d'étrier pour la résection du poignet (Esmarch).

Fig. 131.

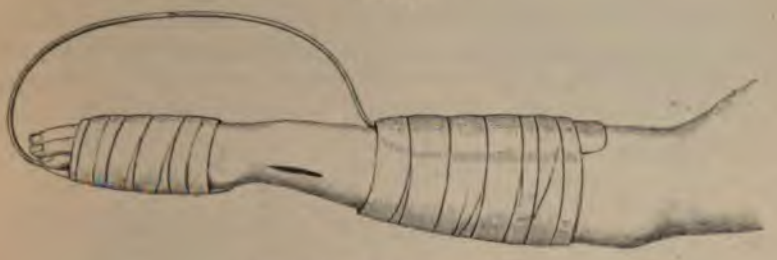

Application de l'attelle précédente.

attelle en fer-blanc pour la face dorsale de l'avant-bras, reliées entr'elles par un fil-de-fer recourbé en forme d'anse allongée. La région du poignet restant largement à découvert, cet appareil convient spécialement pour le traitement antiseptique.

γ. *Attelle* de Lister pour la résection du poignet (fig. 132 et 133): attelle de bois recouverte de cuir, sur laquelle les doigts et la main

Fig. 132.

Fig. 133.

Attelle de Lister pour la résection du poignet.

reposent très-commodément; elle convient surtout pour la fin du traitement, alors qu'il faut recourir à de fréquents mouvements actifs et passifs.

c. *Fractures de l'avant-bras.*

α. *Attelle matelassée* de Stromeyer pour l'abduction de la main dans les fractures de l'extrémité inférieure du radius (fig. 134).

Fig. 134.



Attelle matelassée de Stromeyer pour l'abduction de la main dans les fractures de l'extrémité inférieure du radius.

β. *Attelle équerre matelassée* de Stromeyer pour les fractures simples et compliquées de *l'avant-bras* (fig. 135).

Fig. 135.



Attelle-équerre matelassée de Stromeyer pour l'avant-bras.

γ. *Bandage plâtre renforcé de bois de placage* (fig. 136 et 137) pour les fractures de l'avant-bras; convient aussi pour les lésions du coude.

Fig. 136.

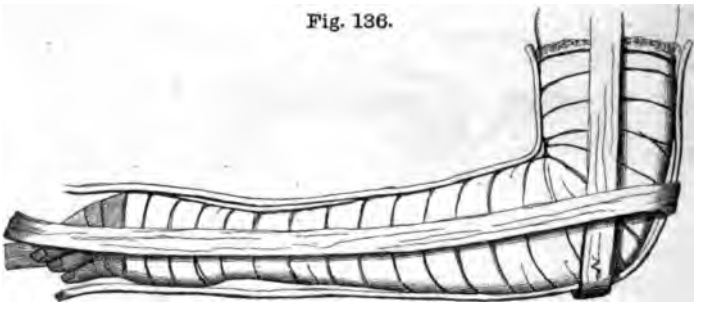

Bandage plâtré renforcé de bois de placage, pour le bras fléchi dans l'articulation du coude.
(Disposition des attelles de bois de placage.

Fig. 137.

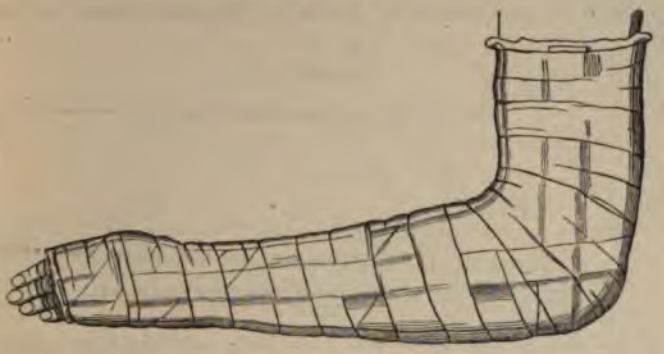

Bandage précédent terminé.

La fig. 136 montre la disposition des attelles en bois de placage, placées sur une épaisse garniture de coton, et fixées par des bandes plâtrées. La fig. 137 représente l'appareil terminé; les attelles sont recouvertes de tours de bande plâtrée, et leurs extrémités trop longues ont été coupées avec des ciseaux.

δ. Lorsque dans les fractures de l'avant-bras, il existe une tendance au déplacement des fragments, il faut mettre sous les attelles des *compresses graduées* (fig. 138); par leur pression sur l'espace interosseux, elles écartent les deux os (fig. 139).

Fig. 138.

Compresses graduées.

Fig. 139.

Action des compresses graduées sur les os de l'avant-bras.

d. *Blessures du coude.*

α. Dans les fractures récentes sans déplacement notable, dans les contusions, les entorses, les inflammations, quand la glace est indiquée,

on peut recourir à *l'attelle matelassée* de Stromeyer (fig. 140), employée en 1849 et 1850 dans le Schleswig-Holstein pour le traitement

Fig. 140.

Attelle matelassée de Stromeyer à angle obtus pour le bras.

consécutif des résections du coude, ou bien au bandage plâtré décrit plus haut (v. fig. 136 et 137).

Si l'on veut appliquer un *bandage amidonné* (dans les arthrites chroniques), la gouttière de carton représentée fig. 121, mouillée et recouverte d'amidon, convient parfaitement.

Dans les *lésions compliquées de plaie* et *après la résection de l'articulation* on emploie:

β. Le *bandage plâtré fenêtré*, le bras étant très-peu fléchi (fig. 141 et 142), ou

Fig. 141.

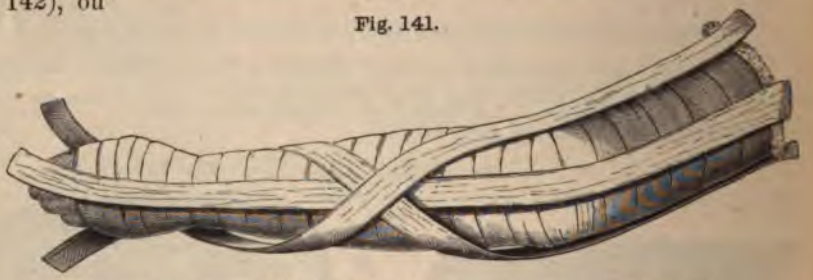

Bandage plâtré renforcé d'attelles de bois de placage pour résection du coude.
(Disposition des attelles de bois de placage.)

Fig. 142.

Le bandage précédent terminé.

γ. *L'attelle double* pour résection du coude (fig. 143, 144 et 145).

Fig. 143.

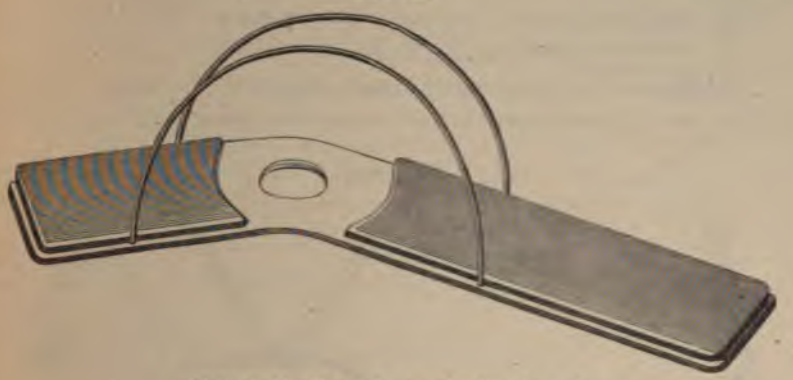

Attelle double d'Esmarch pour résection du coude.

Fig. 144.

L'attelle inférieure, qui donne à l'appareil sa solidité, est enlevée; il reste **l'attelle supérieure** en forme d'étrier et matelassée.

Fig. 145.



L'attelle inférieure.

Je la désigne sous le nom *d'attelle de Langensalza*, parce que je la fis construire en 1866 pour les opérés de Langensalza, quand je rendis visite en cet endroit à Stromeyer de Berlin.

Cet appareil très-léger peut être établi par tout menuisier, et convient aussi bien au traitement à découvert des plaies qu'au traitement antiseptique.

NB. Lorsqu'on change le pansement, l'attelle inférieure est nettoyée, l'attelle supérieure qui soutient le bras restant en place.

6. *L'appareil plâtré suspendu*, après résection du coude, est surtout pratique pour le traitement à ciel ouvert des plaies (fig. 146—150).

Fig. 146.

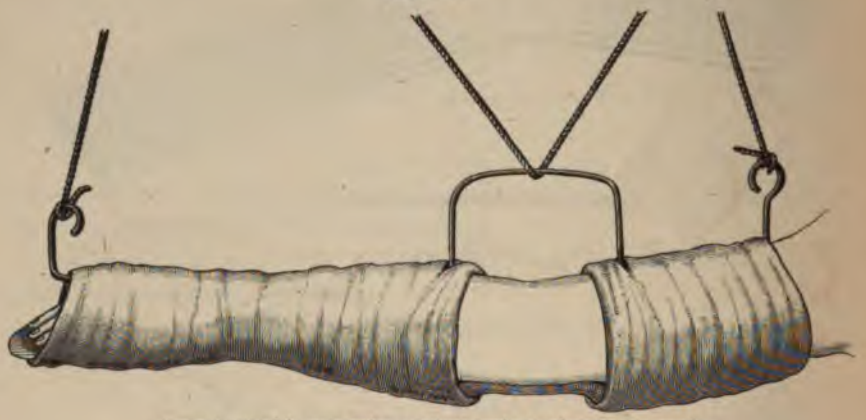

Appareil plâtré à suspension appliqué après la résection du coude.

Fig. 147.

L'attelle de bois, moyen de support.

Fig. 148.



La même, de profil.

Fig. 149.

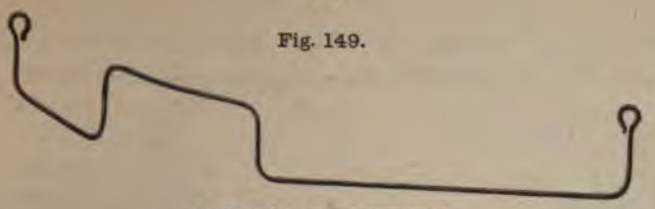

Le fil de fer pour la suspension.

Si l'on n'a pas d'attelles en bois, il est facile d'en confectionner avec du fil de télégraphe; enveloppée de tours de bande plâtrée, une attelle en fil de fer acquiert la plus grande solidité (fig. 150).

Fig. 150.

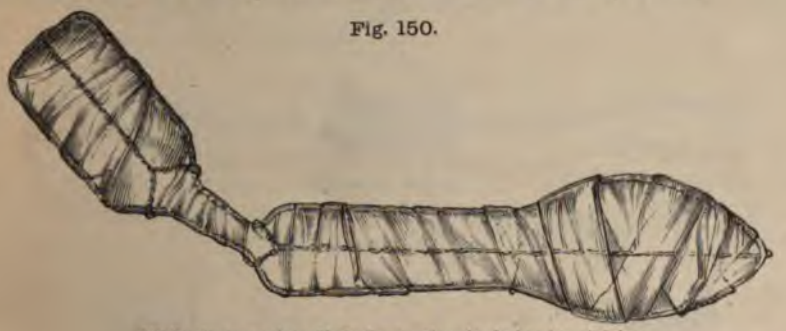

Attelle de support en fil de fer enveloppée de bandes plâtrées.

ε. *Attelle métallique en trois sections pour suspendre le bras* après la résection du coude (fig. 151); cet appareil en fer se compose de

Fig. 151.

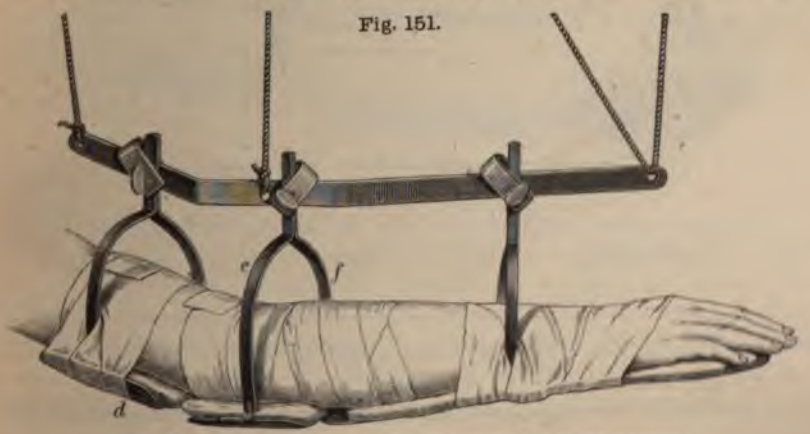

Attelle métallique en trois sections pour résection du coude (Esmarch).

trois attelles juxta-posées, suspendues au moyen d'étriers fixés par des étaux à une barre horizontale (fig. 152). Le bras repose en toute

Fig. 152.



Barre pour la suspension.

Fig. 153.

Section inférieure pour la main et pour l'avant-bras.

sécurité sur les sections supérieure et inférieure (fig. 153), lorsqu'on enlève celle du milieu pour renouveler le pansement (fig. 154 et 155).

Fig. 154.

Section moyenne.

Fig. 155.

La section moyenne enlevée pour le pansement.

S'applique avec avantage en cas de lésions étendues et pour le traitement antiseptique.

ζ. Le *bandage plâtré à anses métalliques* (fig. 156) : deux bandages plâtrés indépendants l'un de l'autre, comprenant le bras et l'avant-bras, et relies par des bandes en fer fortement recourbées, prises dans le plâtre par leurs extrémités. Surtout pratique pour le traitement antiseptique.

Fig. 156.

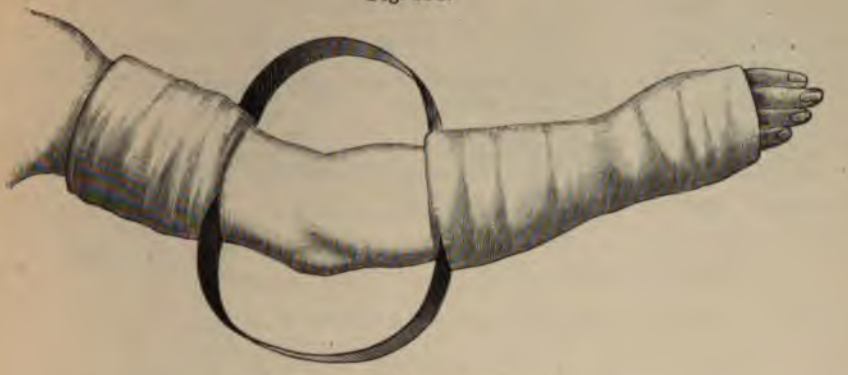

Bandage plâtré à anses métalliques.

η. La *gouttière à suspension de* Volkmann *pour le bras* (fig. 157), dans laquelle le membre réséqué repose sur des bandes, solidement fixées aux côtés de l'appareil avec des épingles (imperdables), et faciles à changer.

Fig. 157.

Gouttière à suspension pour le bras (Volkmann).

ϑ. *Appareil* de Heath pour la résection du coude (fig. 158), formé de quatre bracelets matelassés, entourant le bras et l'avant-bras, reliés par deux tiges de fer qui se courbent à volonté; l'appareil peut être allongé ou raccourci suivant la longueur du membre.

ι. Lorsqu'après la résection du coude, il reste une articulation *ballottante*, il est possible de rendre au bras fonctionnement et solidité,

Fig. 158.

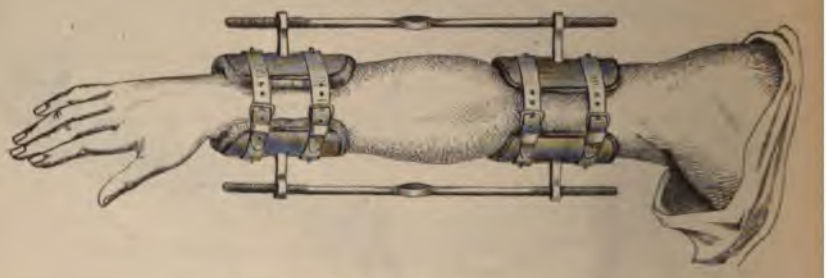

Appareil de Heath pour la résection du coude.

au moyen de *l'appareil contentif* de Socin (fig. 159), appareil pourvu d'un anneau de caoutchouc qui facilite les mouvements de flexion de l'avant-bras.

Fig. 159.



Appareil contentif de Socin pour articulation ballottante après la résection du coude.

e. *Lésions traumatiques, fractures simples du bras.*

α. *Bandage avec quatre attelles de bois* (fig. 160) fixées par des mouchoirs, pour les fractures de la partie moyenne du bras. Le membre entier est enveloppé d'un bandage roulé à partir de l'extrémité des doigts, et soutenu par une écharpe. Les tours de bande ne doivent pas remonter trop haut en dedans parce qu'ils étranglent facilement l'aisselle.

Fig. 160.

Bandage avec attelles pour les fractures du bras.

β. Pour les fractures situées au dessous de la partie moyenne, une *gouttière en carton* garnie de coton suffit (v. fig. 121); son extrémité supérieure doit arriver à l'épaule; une petite attelle de carton est placée à la face interne du bras, et l'on entoure le tout d'une bande mouillée en bétille.

γ. *Bandage amidonné*; s'applique de la manière suivante : le bras entier porté dans l'abduction, ayant été entouré avec le plus grand soin d'un bandage roulé fait de bandes en flanelle, on place quatre attelles de carton, mouillées, enduites de colle d'amidon et garnies de coton, savoir: une courte à la face interne, les trois plus grandes en arrière, en avant et en dehors, remontant tout en haut, puis on les fixe avec des bandes amidonnées qui recouvrent le moignon de l'épaule (spica humeri), mais laissent l'aisselle libre. L'avant-bras est alors fléchi, appliqué contre le thorax et soutenu par une écharpe.

δ. *Bandage plâtré renforcé de bois de placage;* s'applique comme suit aux fractures du bras, aux inflammations de l'épaule. Le bras, fléchi, porté dans l'abduction, est entouré jusqu'au dessus du coude d'une bande en flanelle; du coude à son extrémité supérieure il est garni de coton. On roule ensuite rapidement autour du membre, du poignet à l'épaule, une bande plâtrée, puis il est appliqué contre le tronc et soutenu par une écharpe. On place alors la partie moyenne d'une

longue attelle en bois de placage sur le coude, et l'on dirige ses deux extrémités en haut, l'une passant en avant sur la face antérieure du bras, l'autre en arrière sur la face postérieure, pour venir toutes deux se rencontrer sur l'épaule. Une seconde attelle recouvre la partie externe du bras, à partir du poignet jusqu'à la région latérale du cou (fig. 161). Pour terminer on enveloppe les attelles, le bras et l'écharpe de bandes plâtrées appliquées comme dans le bandage de Desault (fig. 162).

Fig. 161. Fig. 162.

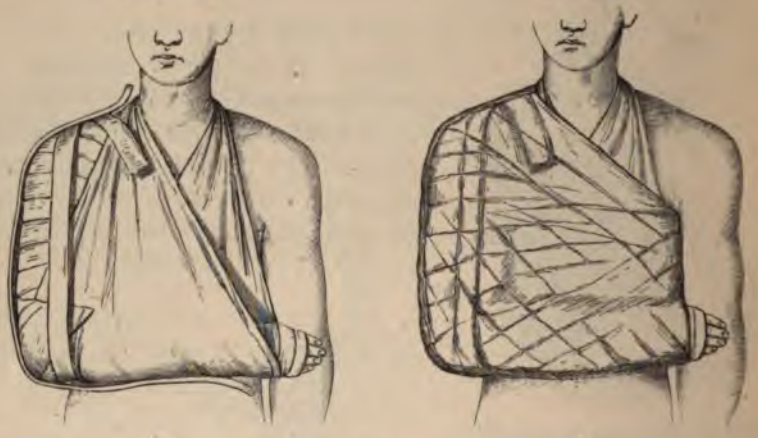

a. b.

Bandage plâtré renforcé de bois de placage pour les fractures du bras, les inflammations de l'épaule.

a. Application des attelles de bois de placage sur le bras entouré d'une bande plâtrée et soutenu par une écharpe.

b. Enveloppement et consolidation du bandage par des bandes plâtrées.

Fig. 163.

Coussin de Stromeyer.

ε. Le *coussin* de Stromeyer est d'un emploi très-pratique pour les *fractures compliquées.*

Ce coussin est triangulaire, mollement rembouré de crin; ses angles sont tronqués; il est recouvert d'une étoffe imperméable (fig. 163). Un des angles est placé dans le creux de l'aisselle, et fixé par des épingles, en avant comme en arrière, à une bande qui

passe sur l'épaule saine. Le bras fléchi repose sur le coussin; le tout est maintenu par une écharpe (fig. 164).

Fig. 164.

Coussin de Stromeyer appliqué dans un cas de fracture compliquée du bras.

Il assure le repos du bras et empêche que la fracture ne soit dérangée par les mouvements respiratoires.

Après avoir rabattu en arrière la pointe externe de l'écharpe, on recouvre les plaies de bandelettes de Scultet.

ζ. En cas de gonflement notable du bras, à la suite de fractures graves, le membre doit être immédiatement placé dans une position relevée, de préférence au moyen d'une attelle matelassée de Stromeyer (v. fig. 140).

η. Dans les fractures de l'extrémité supérieure de l'humérus, avec déplacement en dehors persistant du fragment supérieur, le bras tout entier doit être porté dans l'abduction au moyen du *coussin triangulaire* de Middeldorpf (fig. 165) (coussin en forme de coin), ou bien à l'aide d'un appareil consistant en trois planchettes ajustées de manière à former un double plan incliné (fig. 166); une ceinture, des mouchoirs assujettissent au tronc la base de l'appareil, tandis que le bras fléchi est solidement attaché sur les planchettes les plus courtes.

Comme il survient facilement de l'oedème à cause de la position déclive du bras, il est nécessaire d'appliquer très-exactement un bandage roulé.

Fig. 165.

Coussin triangulaire de Middeldorpf.

Fig. 166.

Triangle de Middeldorpf.

Fig. 167.

1° temps.

Fig. 168.

2° temps.

Fig. 169.

3° temps.

Bandage de Desault pour fracture de la clavicule.

f. *Fractures de la clavicule.*

Les bandages suivants permettent de remédier, au moins momentanément, au déplacement des fragments.

α. *Bandage* de Desault; ce bandage n'est, il est vrai, plus à la mode, mais il est excellent comme exercice pratique, car ses tours de bande se retrouvent dans tous les bandages de l'épaule.

Le bras porté dans l'abduction, un coussin triangulaire est placé dans le creux de l'aisselle, où il est maintenu par une *première bande* dont les circulaires entourent la poitrine (fig. 167).

On laisse tomber le bras, qui est fixé contre le thorax et ramené en arrière par une *seconde bande* (fig. 168).

Une *troisième bande* soutient le bras à la manière d'une écharpe (fig. 169).

Pour prévenir le déplacement des tours de bande, on peut les enduire de colle d'amidon, ou les fixer les uns aux autres par des épingles ou par quelques points de couture.

β. Le *bandage plein* de Szymanowsky est beaucoup plus pratique (fig. 170, a., b.).

Fig. 170.

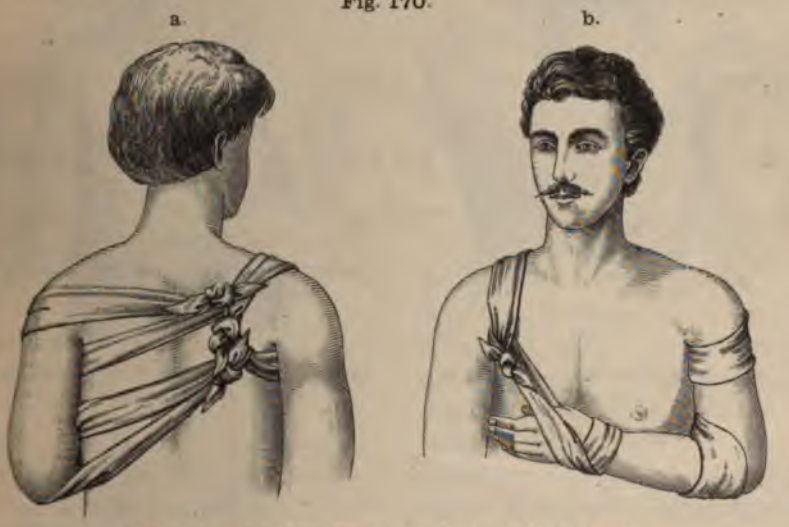

Bandage plein de Szymanowsky pour fracture de la clavicule.

a. Vu par derrière. b. Vu par devant.

Autour de l'épaule saine se place une cravate, qui sert de point d'appui à une double traction en arrière faite par deux mouchoirs, l'un embrassant la partie supérieure, l'autre la partie inférieure du bras du côté blessé. Elle soutient en avant un quatrième mouchoir remplissant le rôle d'une écharpe.

Le bandage peut être consolidé par l'application d'une espèce de grand collet en toile, trempé dans du plâtre gâché.

γ. Le *bandage* de Velpeau (fig. 171), qui assujettit la main du côté malade sur l'épaule saine, et le coude au devant de l'extrémité inférieure du sternum (processus ensiformis), est encore très-utile, aussi bien pour les fractures de la clavicule que pour les arthrites chroniques de l'épaule.

Fig. 171.

Bandage de Velpeau pour fracture de la clavicule.

Fig. 172.

Bandage de sparadrap de Sayre pour fracture de la clavicule.

δ. Le *bandage de sparadrap* de Sayre (fig. 172) est peut-être le plus pratique de tous. Il se compose de trois longues bandes de sparadrap, larges de 6 — 8$^{cm.}$ — La *première* de ces bandes entoure le bras immédiatement au dessous du bord axillaire et le tire en arrière

en passant obliquement de bas en haut, sur le dos et sous l'aisselle du côté sain, pour revenir en avant jusqu'au mamelon.

La *seconde*, qui traverse le dos en diagonale à partir de l'épaule saine, contourne le coude du côté malade et remonte en avant pour rejoindre son point de départ. Elle fixe et relève le bras en avant.

La *troisième* entoure par sa partie moyenne le poignet, et ses deux chefs montent devant la poitrine, en passant sur la clavicule fracturée, de sorte que le bras agit par son propre poids sur les fragments déplacés en haut, et les attire en bas.

Une petite écharpe soutient la main.

Fig. 173.

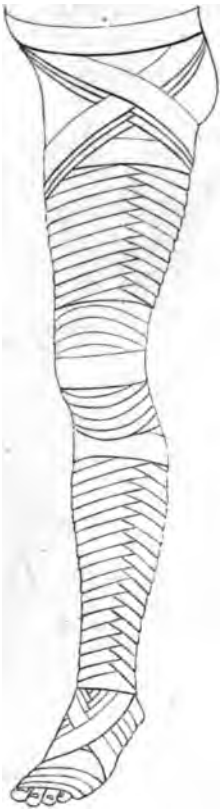

Bandage roulé du membre inférieur.

Q. BANDAGES DE L'EXTRÉMITÉ INFÉRIEURE.

1. BANDAGE ROULÉ (fig. 173).

On commence par envelopper le pied au moyen de quelques circulaires et du huit du coude-pied (*bandage croisé, bandage de l'étrier*, Stapes). On continue en entourant la jambe d'une série de doloires avec renversés; le genou, au moyen de tours de bande, diagonales en arrière, transverses en avant, se recouvrant alternativement au dessus et au dessous de la rotule, sur laquelle passe en dernier lieu un tour circulaire; la cuisse, par un bandage spiral, avec renversés; la hanche par un spica embrassant le bas-ventre.

2. BANDAGES PLEINS.

a. Bandage du pied (fig. 174).
b. Bandage du genou (fig. 175).
c. Bandage de la hanche (fig. 176).

Fig. 174.

Bandage du pied.

Fig. 175.



Bandage du genou.

Fig. 176.

Bandage de la hanche.

d. Le bonnet des fesses (fig. 177) est d'un emploi très-utile pour le pansement des décubitus de la région.

e. Bandage en tablier (ou carré) pour la région inguinale d'après Roser (fig. 178).

Fig. 177.

Bonnet des fesses.

Fig. 178.

Bandage en tablier pour la région inguinale.

Fig. 179.

Suspension d'un bandage plâtré fenêtré pour le traitement à ciel ouvert de la résection tibio-tarsienne.

3. BANDAGES SPÉCIAUX DE L'EXTRÉMITÉ INFÉRIEURE.

a. *Blessures du pied: gouttières de carton,* comme pour le bras (v. fig. 121); *gouttières métalliques* et de *fil de fer* (v. fig. 53 et 55).

b. *Blessures et résection de l'articulation tibio-tarsienne:*

α. *Bandage plâtré fenêtré* suspendu sur deux bouts de liteaux à une potence (fig. 179), ou reposant sur une planchette (v. fig. 81 et 82).

β. *Appareil plâtré à suspension* d'après Watson (fig. 180). Plus solide que le précédent. Le membre inférieur, enveloppé de coton ou

Fig. 180.

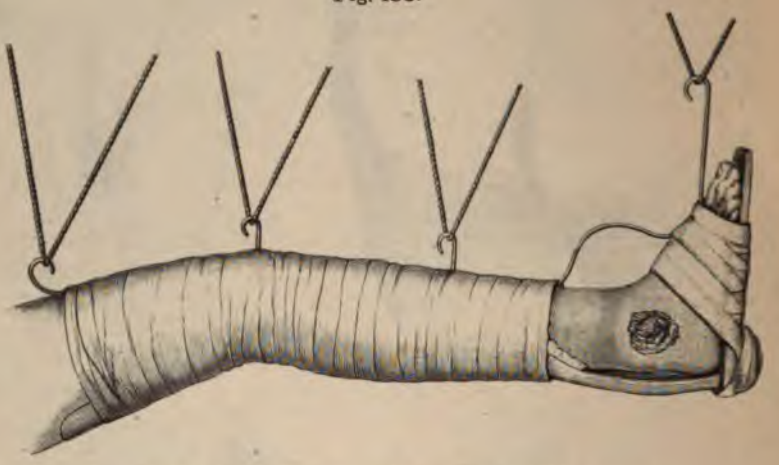

Appareil plâtré à suspension (Esmarch) pour résection tibio-tarsienne.

de bandes phéniquées en flanelle, est placé sur une gouttière en bois, rétrécie à l'endroit qui correspond à l'articulation tibio-tarsienne (fig. 181);

Fig. 181.

Gouttière de l'appareil plâtré à suspension pour la résection tibio-tarsienne (Esmarch).

le tout, ainsi qu'une tringle en fer destinée à suspendre l'appareil (fig. 182), est entouré de bandes plâtrées.

Fig. 182.



Tringle pour suspendre l'appareil précédent.

γ. *Attelle antérieure en bois* (Volkmann) (fig. 183); s'adapte au pied et à la jambe au moyen de bandes plâtrées ou de bandes en bétille (fig. 184). Donne au membre réséqué une excellente position.

Fig. 183.



Attelle antérieure en bois (Volkmann) pour résection tibio-tarsienne.

Fig. 184.

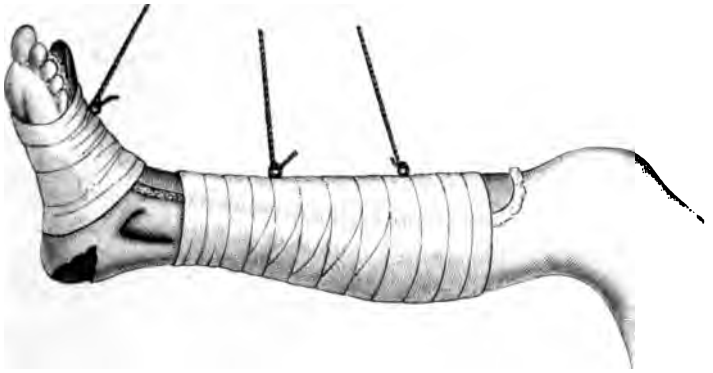

Appareil de Volkmann pour résection tibio-tarsienne.

Les trois bandages précédents conviennent parfaitement au traitement à découvert des plaies. Pour le traitement antiseptique, il vaut mieux employer le suivant.

δ. *Attelle métallique en étrier* (Esmarch) pour résection tibio-tarsienne (fig. 185) : se compose d'une semelle et d'une attelle anté-

Fig. 185.



Attelles en étrier (Esmarch) pour résection tibio-tarsienne.

rieure étroite pour la jambe, toutes deux en fer-blanc, réunies par un fil de fer recourbé. Le pied est fixé à la semelle par des bandelettes de sparadrap et par une bande plâtrée; il en est de même de la jambe à l'égard de l'attelle. Un mouchoir soutient le talon (fig. 186).

Fig. 186.

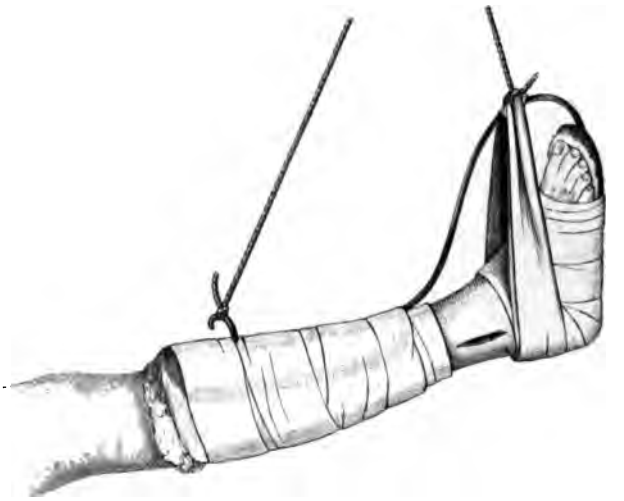

Appareil d'Esmarch pour résection tibio-tarsienne.

c. *Fractures de la jambe.*

Moyens d'immobilisation:

α. Attelles de bois (v. fig. 41 et 45).
β. Attelles de carton (v. fig. 50 et 52).
γ. Gouttières métalliques (v. fig. 53).
δ. Gouttières de fil de fer (v. fig. 55).
ε. Attelles de branchages (v. fig. 59—61).
ζ. Attelles de paille (v. fig. 62—65).
η. Attelles faites d'objets d'armement (v. fig. 67—69).
ϑ. Bandages amidonnés (v. fig. 71).
ι. Bandages plâtrés (v. fig. 74, 75, 80).
κ. Bandages silicatés (v. page 40).

d. *Fractures compliquées de la jambe.*

α. *Bandages plâtrés fenêtrés* (v. fig. 81 et 82).

β. *Attelle antérieure de chanvre plâtré* (Beely) (v. fig. 76) : celle-ci surtout lorsqu'il existe des lésions graves des parties molles de la région postérieure de la jambe.

γ. *Appareil plâtré en pont* de Pirogoff (fig. 187) : indiqué surtout dans les *fractures comminutives graves* compliquées de lésions étendues des parties molles de la partie antérieure de la jambe.

Fig. 187.

Appareil plâtré en pont de Pirogoff.

Se compose d'une solide gouttière faite d'une serpillière trempée dans du plâtre gâché, et d'une attelle de bois reposant sur deux volumineux tampons d'étoupe, imprégnés de gypse et placés sur la partie antérieure de la jambe; la gouttière, l'attelle et les tampons sont reliés par des tours de bande plâtrée.

δ. Les *gouttières* conviennent aussi très-bien pour le traitement des fractures compliquées de la jambe, et de nombreux chirurgiens les préfèrent aux bandages inamovibles. Celle qui a toujours joui de la plus grande faveur, c'est la *boîte* de Petit, introduite en Allemagne par Heister (fig. 188).

Fig. 188.

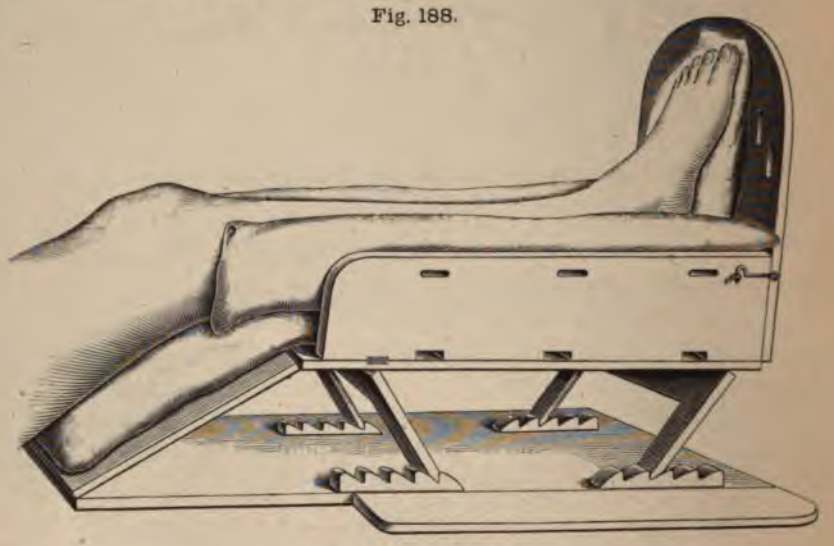

Boîte de Petit (de Heister).

La jambe s'y trouve maintenue entre des parois mobiles (à charnières), garnies de coussins de balle d'avoine; on peut mettre à découvert, pour changer le pansement, l'une ou l'autre des faces latérales du membre blessé sans déranger sa position. Grâce au jeu des supports il est facile de varier suivant les circonstances le degré de flexion du genou (lisez Stromeyer's Maximen, pag. 526).

ε. En Angleterre on se sert de préférence de la *gouttière métallique* de Mac Intyre perfectionnée par Liston (fig. 189). Cette gouttière est munie d'une semelle mobile susceptible de prendre des positions variées; sous le jarret se trouve une vis qui permet de graduer la flexion du genou. Un support transversal placé à l'extrémité inférieure de l'appareil assure sa stabilité. La partie de la gouttière, qui correspond à la cuisse, peut être allongée ou raccourcie à volonté.

Fig. 189.

Gouttière de Mac Intyre perfectionnée par Liston, pour fractures compliquées de la jambe.

ζ. *L'appareil* proposé par Scheuer a l'avantage de pouvoir être rapidement établi avec quelques planchettes (fig. 190).

Fig. 190.

Appareil de Scheuer.

η. Lorsqu'on manque de tous les moyens de pansement dont nous avons parlé jusqu'ici, ou bien lorsqu'il existe un déplacement considérable des fragments avec tuméfaction de toute l'extrémité inférieure, il faut se borner provisoirement à conseiller le *décubitus latéral* de Pott, c.-à-d. à placer la jambe, hanche et genou fléchis, sur sa face externe, ce qui relâche les muscles et prévient les troubles de circulation. Si possible, le membre reposera sur un coussin, le pied bien relevé, et l'on panse les plaies au moyen de bandelettes de Scultet (fig. 191).

θ. *L'irrigation* s'applique aux blessures de la jambe, comme le représente la fig. 17.

Fig. 191.

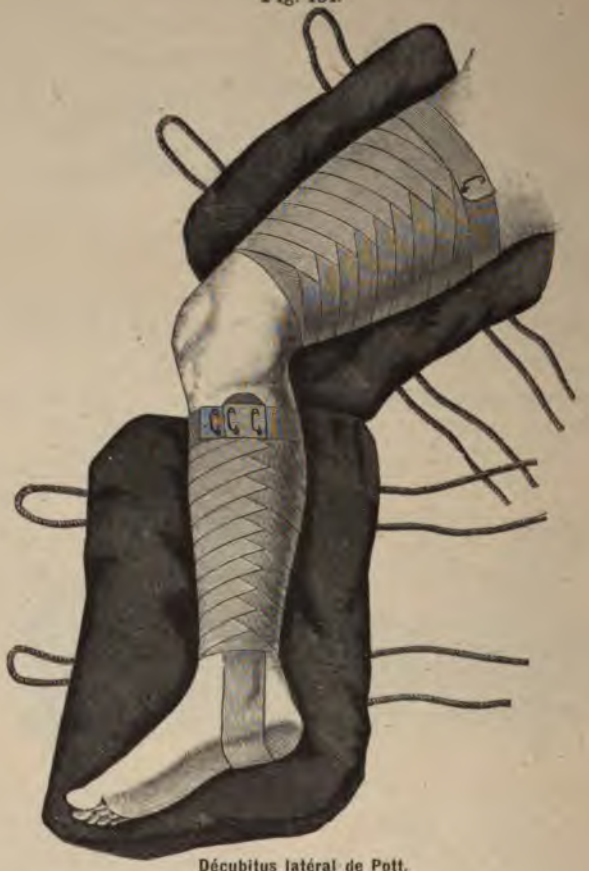

Décubitus latéral de Pott.

e. *Blessures et résection du genou.*

Moyens d'immobilisation:

α. *Bandage plâtré à liteaux* (fig. 192).

Fig. 192.

Bandage plâtré à liteaux pour résection du genou.

β. *Bandage plâtré en deux sections reliées par des arcs en fer,* très-pratique lorsque la région du genou doit rester libre sur une grande étendue, comme c'est p. ex. le cas pour l'application du pansement de Lister (fig. 193).

Fig. 193.

Bandage plâtré en deux sections reliées par des arcs en fer.

γ. *Appareil plâtré à suspension* (Watson) (fig. 194), très-commode et très-sûr. La cuisse et la jambe, enveloppées de coton cardé, placées

Fig. 194.

Appareil plâtré suspendu de Watson.

sur *l'attelle de bois* enduite d'huile ou de cérat phéniqués (fig. 195 et 196), sont entourées de bandes plâtrées qui laissent libre la région du

Fig. 195.

Attelle de bois.

Fig. 196.

La précédente de profil.

genou, soutenu seulement par la partie rétrécie de l'attelle. Une *tringle en fer* destiné à la *suspension* de l'appareil (fig. 197) est fixée sur la

Fig. 197.



Tringle à suspension.

partie antérieure du membre par les derniers tours de la bande plâtrée; puis le tout est suspendu à une potence disposée au dessus du lit. Si l'on n'a pas d'attelle de bois, il est facile d'en improviser avec du fil de télégraphe qui se trouve partout en campagne (fig. 198). Pour

Fig. 198.

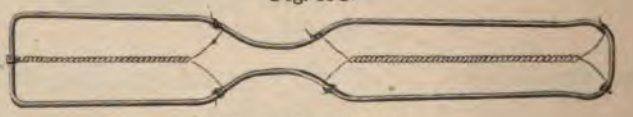

Attelle de fil de télégraphe.

donner plus de fermeté à l'attelle de fil de fer, on l'enveloppe d'une bande plâtrée (fig. 199).

Fig. 199.



L'attelle précédente enveloppée d'une bande plâtrée.

f. *Lésions traumatiques de la cuisse et de la hanche.*

Moyens d'immobilisation:

α. Grande gouttière de Bonnet (v. fig. 54 et 58).

β. Appareil de Schnyder (v. fig. 43).

γ. Attelles faites d'objets d'armement comme pansement de nécessité (v. fig. 70).

δ. Double plan incliné (planum inclinatum duplex) : construit d'après le principe de la boîte de Petit (fig. 200), ou plus simplement, fait de

Fig. 200.

Double plan incliné.

quelques planchettes reliées bout à bout par des charnières, et garnies de chaque côté de chevilles de bois qui maintiennent et relèvent les bords du matelas de crin sur lequel repose le membre (fig. 201).

Fig. 201.

Double plan incliné d'Esmarch.

S'il existe une plaie à la partie postérieure, on enlève à la scie un morceau de la planchette à l'endroit correspondant (fig. 202). Pour

Fig. 202.

Double plan incliné d'Esmarch.

appuyer le pied on se sert des deux chevilles inférieures plus longues, entre lesquelles sont disposés quelques tours de bande.

ε. *Chevalet* de Dobson (fig. 203) se place sous le matelas qu'il

Fig. 203.

Chevalet de bois pour soulever le matelas sous les jarrets du malade (Dobson).

enlève et dont il fait un double plan incliné sur lequel reposent les deux jambes fléchies.

ζ. *Appareil abducteur* de Renz (Spreizlade) (fig. 204) convient spécialement pour les fractures compliquées du fémur dans lesquelles le fragment supérieur est en abduction forcée. Tout menuisier fera faci-

Fig. 204.

Appareil abducteur de Renz.

lement cet appareil. Au point correspondant à la plaie, on laisse un vide, fermé par une planchette à charnière. Une échancrure, faite pour le siège, est garnie d'un coussin de coton qui s'enlève quand il le faut.

η. *Cadre à suspension en fil métallique* (Bardeleben) (fig. 205) : très-pratique pour le traitement antiseptique des plaies étendues, s'il n'existe

Fig. 205.

Cadre à suspension en fil métallique pour le membre inférieur (Bardeleben).

pas de fracture : le membre en effet se trouve entièrement libre sur des bandelettes, fixées par des épingles imperdables à un chassis métallique.

ϑ. *Bandage plâtré renforcé d'attelles de bois de placage* (Völkers). Ce bandage doit être préféré aux autres appareils plâtrés, en campagne et pour le transport des blessés, parceque le bois de placage lui donne de suite une grande solidité, sans le rendre plus lourd.

Fig. 206.

Support pour le bassin (Esmarch).

Fig. 207.

Support pour le bassin (Bardeleben).

Pour maintenir la cuisse de la manière la plus sûre, il ne suffit pas de fixer le membre inférieur seulement; mais le bassin lui-même doit être compris dans le bandage.

Pour cela le sacrum est tout d'abord placé sur un support (v. fig. 206, 207 et 208) afin qu'on puisse rouler la bande au dessus de celui-ci tout autour du bassin. Une tige de fer garnie de coton, placée contre le périnée, sert à la contre-extension, le bassin étant fixé par les mains d'un aide, tandis que deux autres personnes font

Fig. 208.

Support pour le bassin (Volkmann).

Fig. 209.

Support pour le talon (Esmarch).

l'extension sur les pieds. Pour soutenir le talon pendant l'application du bandage, on peut se servir d'un support spécial (fig. 209).

Le membre est alors garni de coton et solidement entouré d'une bande plâtrée, sur laquelle on applique, en avant, latéralement et en arrière, quatre longues attelles de bois de placage (fig. 210), maintenues d'abord par les doigts des assistants, puis par quelques spirales d'une bande plâtrée (fig. 211).

Fig. 210.

Bandage plâtré renforcé d'attelles de bois de placage (Völckers). 1.

Fig. 211.

Bandage plâtré renforcé d'attelles de bois de placage (Völckers).

Par dessus on roule de quatre à neuf bandes plâtrées, jusqu'à ce que le bandage ait acquis la solidité voulue, solidité qui peut encore être augmentée par l'application avec les mains d'une couche de plâtre gâché ou de plâtre sec.

Pour terminer, on coupe avec des ciseaux les extrémités des attelles qui dépassent le bandage, et aux points correspondant à des plaies on taille des fenêtres avec un couteau (fig. 212).

Fig. 212.

Bandage plâtré renforcé d'attelles en bois de placage (Völckers). 3.

Si l'on veut suspendre le membre, p. ex. pour le traitement à découvert d'une plaie située à la partie postérieure de la jambe ou de la cuisse, on fait reposer l'appareil sur deux morceaux de bois attachés à une corde passant sur une potence (fig. 213).

Le siège bien relevé est soutenu par un coussin échancré.

Fig. 213.

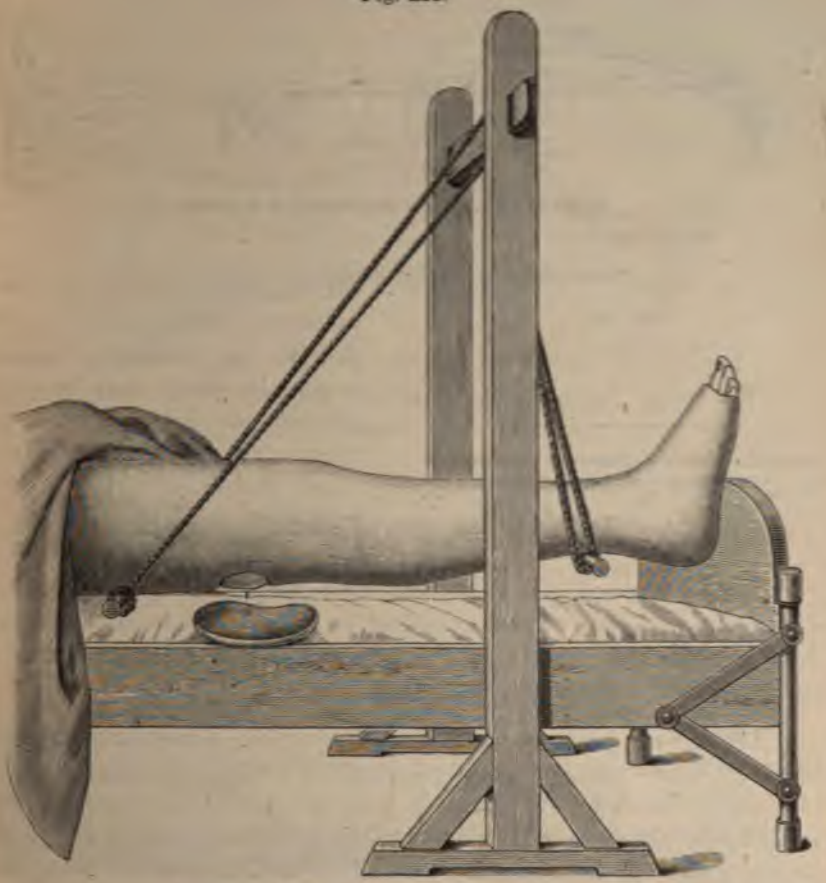

Suspension d'un bandage plâtré de l'extrémité inférieure.

η. *Appareils à extension :* s'appliquent aujourd'hui avec le plus grand avantage non seulement pour les inflammations articulaires, mais encore pour les fractures simples ou compliquées du fémur.

Le suivant est le plus incomplet de ces appareils, mais il est très-simple et peut toujours être employé comme pansement de nécessité.

ϑ. *Attelle* de Desault-Liston (fig. 214) avec extrémité inférieure perfectionnée par Haynes Walton (fig. 215). Le pied est fixé par un mouchoir à l'extrémité inférieure de l'attelle; un second mouchoir passant

Fig. 214.

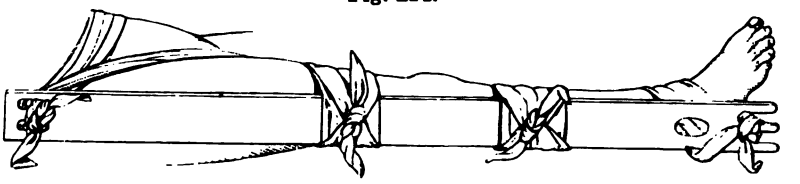

Attelle de Desault-Liston pour fracture de la cuisse.

Fig. 215.



Extrémité inférieure de l'attelle de Desault-Liston, perfectionnée par Haynes Walton.

sur le périnée sert à la contre-extension, tandis qu'un troisième disposé en ceinture maintient contre le tronc l'extrémité supérieure de l'attelle. Un quatrième et un cinquième mouchoir immobilisent la jambe et la cuisse.

1. *Le traitement par l'extension* s'est généralisé dans la pratique, depuis que Crosby a montré comment on pouvait rendre une extension de longue durée facilement supportable, par la répartition de la traction sur une grande surface de l'enveloppe cutanée.

L'anse de sparadrap de Crosby se compose d'une large et solide bande en sparadrap, qui s'applique longitudinalement de chaque côté du membre, et remonte sur la cuisse jusqu'au siège de la fracture. Sous le pied, elle passe au travers d'une petite planchette de bois garnie d'un anneau; puis elle est maintenue bien adhérente à la peau par des spirales d'une seconde bande en sparadrap (fig. 216).

Fig. 216.

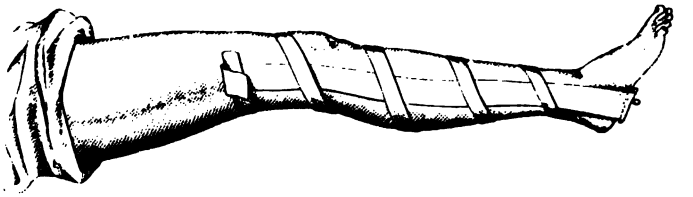

Anse de sparadrap de Crosby. 1.

La jambe est ensuite entourée d'un bandage roulé de la pointe du pied à l'extrémité supérieure de la première bande en sparadrap, dont les extrémités sont rabattues sur la dernière circulaire de la bande de toile (fig. 217).

Fig. 217.

Anse de sparadrap de Crosby. 2.

On fixe à l'anneau de la planchette, au moyen d'une corde engagée dans une poulie, un poids qui tire la jambe vers l'extrémité inférieure du lit (fig. 218).

Fig. 218.

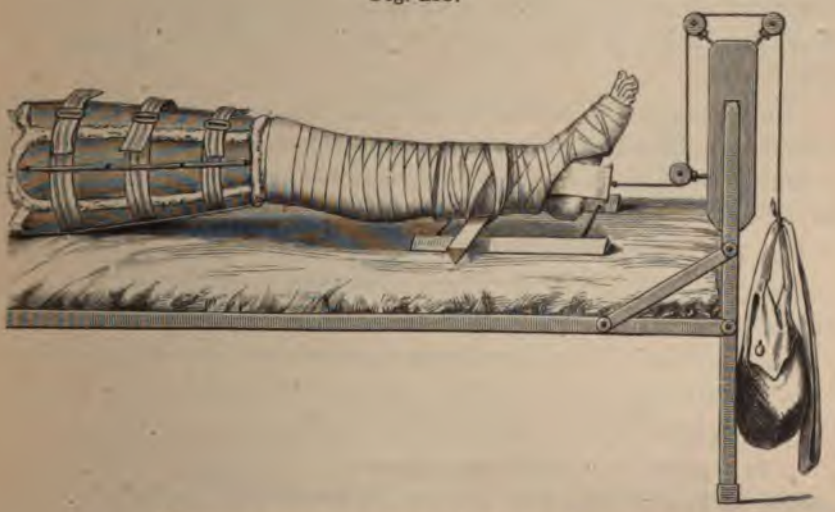

Extension au moyen d'un poids dans les fractures de la cuisse.

(C'est un caillou mis dans un sac à pain qui sert ici de poids.)

Si la jambe était abandonnée ainsi sans soutien, elle s'enfoncerait dans le matelas, et l'action du poids serait annulée en tout ou en partie par le frottement; le pied tomberait en dehors, peut-être aussi parfois en dedans, et la coaptation des fragments en souffrirait.

Pour obvier à ces inconvénients on peut placer la jambe sur *l'appareil à glissement* de Volkmann (fig. 219); cet appareil consiste en une

Fig. 219.

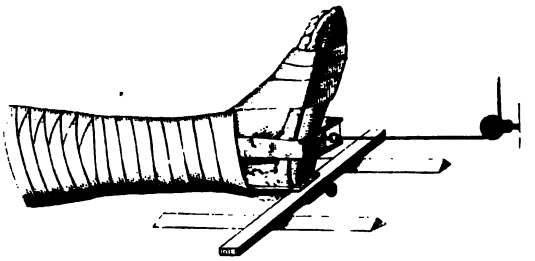

Appareil à glissement de Volkmann.

gouttière en tôle, échancrée au talon et pourvue d'une semelle à la partie inférieure de laquelle se trouve une traverse, qui repose et glisse sur l'arête de deux morceaux de bois taillés en prismes bien polis.

En l'absence de gouttière, on peut fixer la traverse au moyen d'une bande plâtrée roulée autour du pied et de la partie inférieure de la jambe; cette traverse glissera sur deux bâtonnets prismatiques réunis parallèlement l'un à l'autre par des fils de fer (v. fig. 218).

La contre-extension se fait au moyen d'une cravate rembourrée ou d'un fort tube de caoutchouc embrassant le périnée; les extrémités de la cravate ou du tube sont fixées par des crochets à la tête du lit. On peut aussi utiliser le poids du corps du blessé, en ayant soin de relever la partie inférieure du lit dont les pieds seront exhaussés par des plots de bois ou par deux gros cailloux.

Afin d'empêcher le déplacement latéral des fragments osseux, on entoure la cuisse de courtes attelles, celles de Bell, p. ex., (v. fig. 46) ou des *quatre attelles pliantes* de Gooch réunies entr'elles par des courroies à boucles (fig. 220).

Fig. 220.

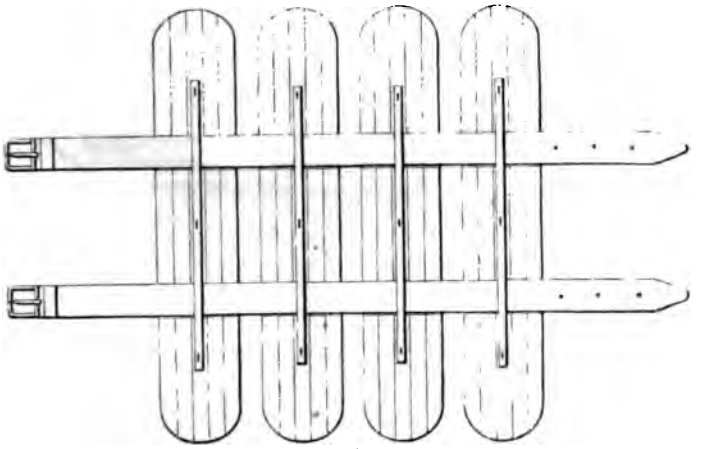

Attelles pliantes de Gooch pour fracture de la cuisse.

x. *Gouttière à extension* de Hodgen (Extensionswiege) (fig. 221). Pour le traitement par l'extension continue des fractures de la cuisse par coup de feu, Hodgen a proposé un appareil qui n'est pas sans mérite.

Fig. 221.

Gouttière à extension (Hodgen).

Il se compose d'un cadre de bois, fait de quatre barres carrées réuni par une pièce échancrée, verticalement placée sous le jarret, et p une semelle de bois; entre les barres supérieures sont tendues des b delettes sur lesquelles repose le membre, dont l'extension a li d'un poids fixé par l'anse de sparadrap de Crosby (fig. 5

Fig. 222.

Gouttière à extension (Hodgen).

λ. *Attelle antérieure* de Smith, pour fractures simples ou compliquées de l'extrémité inférieure (fig. 223). Cette attelle, qui se fait

Fig. 223.



Attelle antérieure à suspension (Smith). 1.

très-facilement avec du fil de fer de télégraphe, peut, suspendue à une poulie placée au dessus de la jambe, servir à l'extension de la cuisse. Pour appliquer l'appareil, on recourbe légèrement le cadre de fil de fer à la hauteur des trois articulations; on le place sur la partie antérieure du membre auquel il est provisoirement assujetti par cinq bandelettes mouillées; puis on le suspend (fig. 224). La région inguinale et le coude-pied sont garantis par des coussinets de la pression du fil de fer.

Ceci fait, l'extrémité inférieure entière et l'appareil sont enveloppés d'un bandage roulé qui laisse les plaies à découvert (fig. 225). Celles-ci pourront recevoir un pansement indépendant du tout.

Fig. 224.

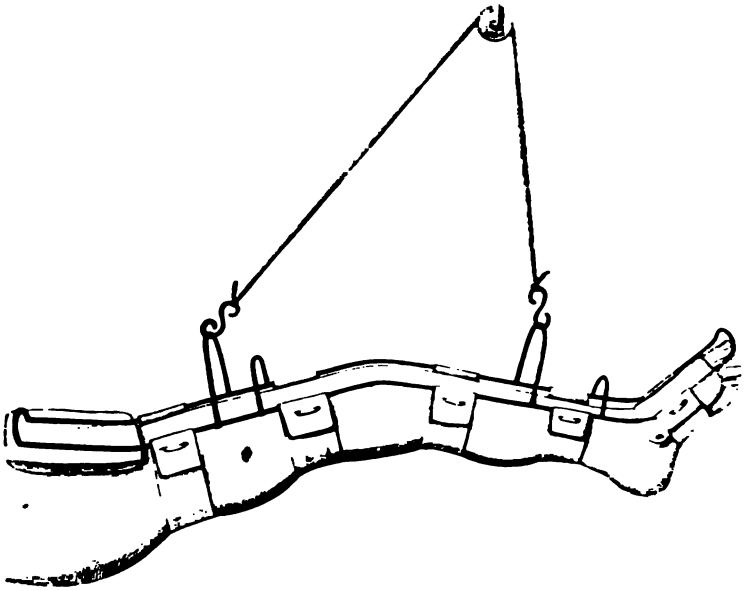

Attelle antérieure de Smith. 2.

Fig. 225.

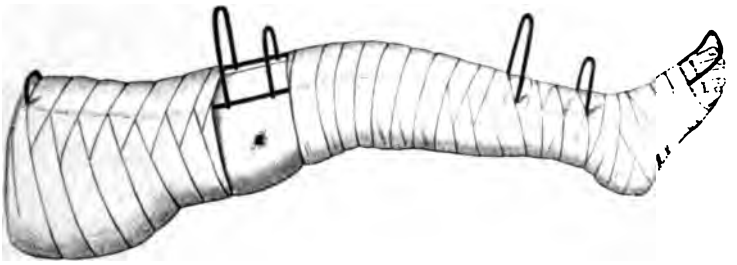

Attelle antérieure de Smith. 3.

μ. L'appareil précédent a été perfectionné d'une manière très-pratique grâce aux *anses* de Hodges, et grâce aussi à un meilleur mode de suspension imaginé par Bloxam (fig. 226).

Fig. 226.

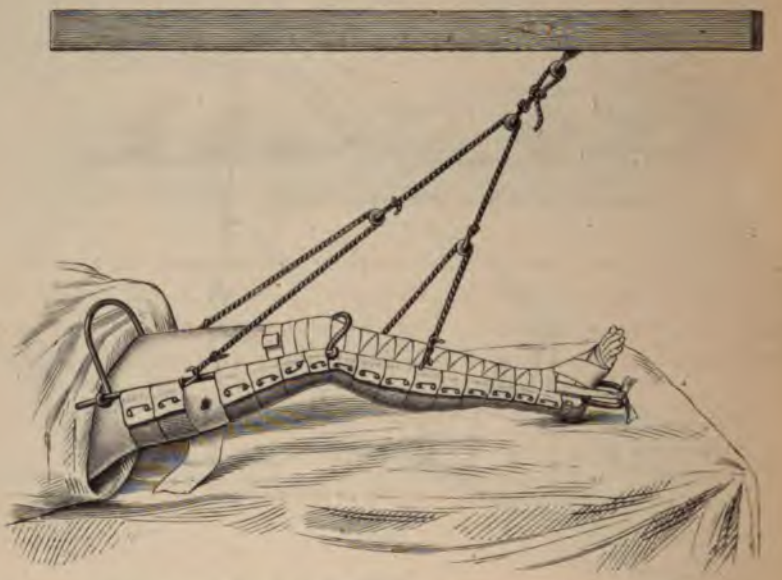

Attelle antérieure de Smith pour fracture compliquée de la cuisse, avec les modifications de Hodgen et de Bloxam.

v. L'extension par des poids ou par la suspension ne pouvant être utilisée pendant le transport du blessé hors du champ de bataille, l'auteur a proposé de substituer à ces procédés, l'extension par des *anneaux de caoutchouc* qu'on applique de la manière suivante. Pour fixer sous la plante du pied la planchette à extension, on peut, si l'on n'a pas de sparadrap, se servir de deux bandes mouillées, ayant chacune deux fois la longueur du membre inférieur, et dans le milieu desquelles on fait une petite ouverture destinée à laisser passer l'anneau de la planchette; celle-ci est donc pourvue de quatre bouts de bande; deux de ces extrémités libres passent en avant, deux en arrière, décrivant des spirales autour de la jambe et de la cuisse (fig. 227). Par dessus s'applique un bandage roulé remontant jusqu'au siège de la fracture. Il est alors possible d'exercer une forte traction sur la planchette sans que les bandes glissent. Si l'on a sous la main de l'amidon, de la farine, il est facile d'augmenter la solidité de l'appareil.

Fig. 227.

Fixation par des bandes mouillées de la planchette à extension.

Pour l'extension élastique, on emploie les *anneaux de caoutchouc* qui se trouvent partout dans le commerce, ou bien à leur défaut des fragments de *tubes en caoutchouc* aux extrémités desquels on fixe avec une ficelle serrée des *bouchons de bois* garnis de crochets (fig. 228 et 229).

Fig. 228.

Bouchon de bois pour tube en caoutchouc.

Fig. 229.

Tube de caoutchouc avec bouchons à crochet pour l'extension élastique.

Pendant le transport du blessé, il suffit de fixer les anneaux, les anses élastiques aux extrémités inférieures et supérieures du brancard

Fig. 230.

Appareil à extension pour fracture de cuisse fixé au brancard pendant le transport du blessé (Esmarch).

(fig. 230), en se servant en guise de cravate pour la contre-extension, du *ceinturon,* du pantalon fendu en dehors jusqu'à la hanche, en dedans

jusqu'au milieu de la cuisse, et roulé jusqu'au périnée. Dans le but d'empêcher les oscillations latérales de la jambe, on utilise comme appareil la *botte* du blessé; on la fend en avant sur la ligne médiane jusqu'au niveau de l'interligne articulaire métatarso-phalangien; de là on fait partir de chaque côté deux nouvelles incisions elliptiques aboutissant au bord antérieur du talon; la tige de la botte est ensuite roulée autour d'un faisceau de branchages, d'une étroite attelle de bois ou du sabre du blessé, et liée aux deux bouts avec une ficelle (fig. 231).

Fig. 231.

Botte d'ordonnance coupée utilisée comme moyen de contention du pied.

On peut aussi se servir pour l'extension élastique d'une *attelle de bois* facile à *démonter*, divisée qu'elle est en cinq pièces garnies de douilles en fer-blanc pour l'emboîtement réciproque des diverses sections (fig. 232).

Fig. 232.

Attelle faite de plusieurs pièces pour l'extension élastique de la cuisse.

A la division inférieure s'adapte pour l'usage un crochet de fer (fig. 233) auquel se fixe l'anneau à extension. A la division supérieure se trouvent deux trous au travers desquels passent la ceinture et le tube de caoutchouc du sous-cuisse. Si l'on n'utilise pas le pantalon comme moyen de contre-extension, on s'en sert comme garniture entre l'attelle et le membre. Cette attelle, avec son crochet et ses deux anneaux de caoutchouc, prend si peu de place qu'on peut en porter plusieurs dans le sac à pansement sur le champ de bataille.

Fig. 233.

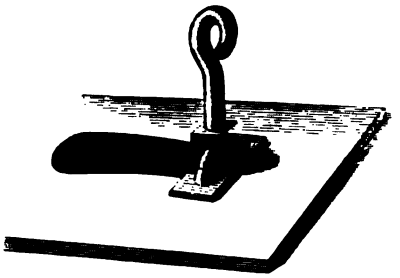

Crochet mobile de l'attelle précédente.

R. BANDAGES DU TRONC.

1. Bandage roulé de la poitrine (fig. 234).
2. Bandage croisé du dos (fig. 235).

Fig. 234.

Fig. 235.

3. Bandage de corps (fig. 236).
4. Grand triangle de la poitrine (fig. 237).
5. Le même vu par derrière (fig. 110).

Fig. 236.

Fig. 237

6. Bandage latéral à deux mouchoirs (fig. 238).
7. Bandage en bavette (ou carré de la poitrine) (Roser) (fig. 239).

Fig. 238.

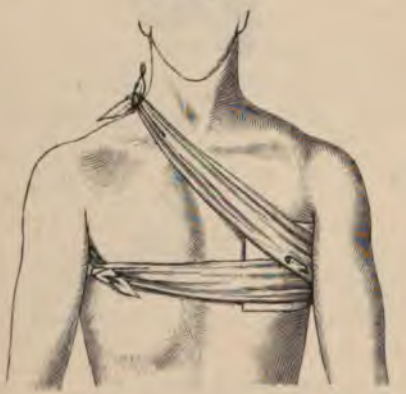

Fig. 239.

Fig. 240.

8. Grand triangle pelvien antérieur (fig. 240).
9. Grand triangle pelvien postérieur (bonnet des fesses) (fig. 177).
10. Bandage en T, simple et double (v. fig. 35).

II. OPÉRATIONS.

A. NARCOSE CHLOROFORMIQUE.

1. Pour toute opération importante, comme aussi pour chaque exploration longue et douloureuse, on devrait anesthésier le patient par *l'inhalation des vapeurs de chloroforme* (Simpson 1847).

2. Mais l'emploi de ce merveilleux agent, pouvant dans certains cas mettre la vie en danger, il faut prendre en le maniant certaines précautions.

3. Le malade à chloroformer doit être *à jeun* (c. à d. n'avoir pris aucune nourriture depuis 3 ou 4 heures), et *couché* pendant l'opération sur le *dos* ou sur le *côté*, mais *non pas* sur le *ventre* (ce qui gênerait les mouvements respiratoires). Il *ne doit pas* non plus être *assis* (la position assise favorise la syncope; la plupart des cas de mort ont eu lieu pendant de petites opérations, pour lesquelles on avait placé le patient sur une chaise ou sur un fauteuil).

4. Tout vêtement *gênant* est enlevé, afin que la poitrine et le cou soient libres, et les parois abdominales sous la main.

5. On *surveille* constamment pendant l'anesthésie le *pouls* et la *respiration*. (Si le nombre des aides dont on dispose le permet, on fera surveiller la respiration par celui qui chloroforme, et le pouls par ceux qui maintiennent les bras).

6. Les *vapeurs de chloroforme* qu'on fait respirer au patient doivent être largement *mélangées d'air atmosphérique*. Il est dangereux de chloroformer en appliquant sur la bouche et sur le nez un mouchoir ou une éponge imbibés de chloroforme. Il faut se servir d'un masque en fil de fer, recouvert d'un tricot de laine, sur lequel on verse le chloroforme goutte-à-goutte. Le plus pratique des appareils est celui de Skinner, simplifié par l'auteur (fig. 241); cet appareil, y compris la fiole compte-gouttes, peut, avec la pince pour la langue,

se mettre dans un étui de cuir, qui trouve aisément place dans une poche d'habit. L'air atmosphérique passe au travers du tricot de

Fig. 241.

Appareil d'Esmarch pour l'inhalation du chloroforme.

laine en quantité suffisante à chaque inspiration. Il faut se garder de verser assez de chloroforme pour qu'il vienne s'égoutter à la partie inférieure du tricot; c'est avec autant de soin qu'on évitera d'en laisser tomber sur la peau ou dans les yeux, ce qui pourrait déterminer de vives inflammations.

7. Le premier effet du chloroforme est de jeter le patient dans un état sembable à l'ivresse : c'est la *période d'excitation*, à laquelle succède après un laps de temps variable, la *période de tolérance;* les mouvements cessent peu à peu, et la sensibilité s'éteint avec la connaissance. C'est la sensibilité de la cornée, celle de la muqueuse des fosses nasales, qui persistent le plus longtemps; aussi l'on peut être assuré que l'anesthésie est complète, lorsqu'en touchant ces parties, il ne survient pas de mouvement réflexe.

8. Le chloroforme agit de plus en *paralysant* les centres vaso-moteurs de la moelle, allongée et les ganglions moteurs qui se trouvent dans le cœur même; il affaiblit par conséquent autant la respiration que la circulation. Les inspirations deviennent plus rapides et moins profondes, le pouls plus petit et plus faible; le sang prend une coloration plus foncée; il devient veineux, parcequ'il contient une proportion plus forte d'acide

carbonique; la pression intra-vasculaire diminue; la température du corps s'abaisse; les combustions se ralentissent.

9. Si d'autres circonstances viennent s'ajouter à celles-ci et gêner la respiration, troubler l'activité cardiaque, le cas devient grave, le danger imminent; la situation réclame une *intervention* efficace et rapide.

10. L'*arrêt subit des mouvements du cœur et de la respiration*, sous l'influence de l'inhalation de vapeurs concentrées de chloroforme, peut s'observer déjà dans la première période de l'anesthésie; (ce fait dépend probablement d'*actions réflexes* du pneumogastrique, déterminées par l'excitation des branches terminales du trijumeau dans les muqueuses de la bouche et du nez).

On voit à la suite de mouvements musculaires désordonnés, convulsifs, la respiration s'arrêter tout à coup entièrement après quelques inspirations stertoreuses; la paroi abdominale s'enfonce et devient dure comme une planche; le pouls se ralentit, disparaît; la face prend une teinte violacée; les mâchoires se resserrent; la langue contractée se retire en arrière, et un spasme des muscles du larynx vient fermer la glotte (*asphyxie spasmodique*).

11. Dans *la période de la plus grande tolérance*, il arrive, et ce n'est pas très-rare, que par suite du relâchement de tous les muscles, la langue s'affaisse sur la paroi postérieure du pharynx et ferme mécaniquement la glotte, empêchant ainsi l'air extérieur de pénétrer dans la trachée. On observe aussi chez des personnes âgées, que pendant les inspirations, les chairs molles des lèvres viennent s'appliquer comme des soupapes sur les arcades alvéolaires privées de leurs dents, les ailes du nez contre la cloison, ce qui crée un obstacle à la pénétration de l'air. Dans les deux cas la respiration devient difficile et bruyante, la coloration du visage bleuâtre, le sang d'une couleur foncée, le pouls irrégulier et faible (*asphyxie paralytique*).

Ce dernier accident est d'autant plus dangereux, que les phénomènes asphyxiques ne se manifestent pas d'une façon bien soudaine, et qu'en très-peu de temps le sang, déjà très-veineux, se trouve surchargé d'acide carbonique.

12. La complication la plus grave de l'anesthésie c'est la *paralysie subite du cœur* (syncope), qui peut survenir à toutes les périodes de la narcose chloroformique et causer rapidement la mort du patient. Le pouls devient en quelques secondes insensible, et tandis que la respiration persiste encore, mais irrégulière et superficielle, la face est livide, la pupille se dilate et reste immobile, la mâchoire inférieure tombe. Ce

collapsus peut avoir lieu au début du sommeil chloroformique chez des individus débiles, sujets aux évanouissements, et sous l'influence d'une extrême appréhension, mais plus souvent encore dans le cas d'*anémie aiguë* (à la suite de blessures graves et d'hémorrhagies considérables) et d'*anémie chronique*, surtout lorsqu'il y a dégénérescence des muscles du cœur (dégénérescence graisseuse du cœur; dégénérescence athéromateuse du système aortique, alcoolisme) qui prédispose l'organe central de la circulation à un prompt épuisement de son activité.

Il faut donc être particulièrement prudent à l'égard de cette catégorie d'individus, et l'on devrait toujours, avant de donner le chloroforme, examiner le cœur. Malheureusement dans nombre de cas, la dégénérescence graisseuse de cet organe n'est pas facile à diagnostiquer.

13. En présence d'accidents semblables à ceux que nous venons d'énumérer, il faut de suite enlever *l'appareil à chloroforme* et chercher à réveiller les *mouvements du cœur et de la respiration.*

14. En cas d'*asphyxie*, on ouvre immédiatement la bouche, et plaçant les deux index derrière les branches montantes du maxillaire inférieur, on porte celui-ci en avant, de sorte que les dents de la mâchoire inférieure dépassent l'arcade dentaire supérieure (luxation incomplète)

Fig. 242.

Projection en avant de la mâchoire inférieure en cas d'asphyxie imminente pendant le sommeil chloroformique.

(fig. 242). Par cette manoeuvre, l'os hyoïde, la base de la langue et l'épiglotte sont attirés en avant, et l'entrée du larynx est mise à découvert.

15. Si la contraction spasmodique des muscles ne permet pas l'application de ce procédé, on écarte les dents au moyen d'un dilatateur, puis saisissant la langue avec les doigts ou bien avec une pince (fig. 243), on la tire hors de la bouche autant que faire se peut.

Fig. 243.

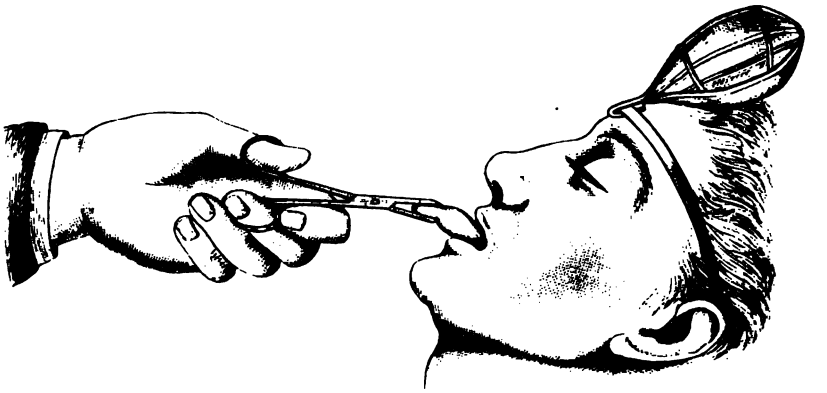

Langue tirée hors de la bouche en cas d'asphyxie imminente.

16. Malgré cela la respiration reste parfois difficile et stertoreuse, il faut alors avec une petite éponge, fixée à l'extrémité d'une pince, débarrasser la glotte du sang ou des mucosités qui peuvent s'y trouver.

17. *Si la respiration s'arrête tout-à-fait,* il faut immédiatement recourir à la *respiration artificielle,* suivant l'excellente méthode de Silvester. Tandis que la langue est toujours maintenue hors de la bouche, on se place derrière le patient, dont les deux bras sont saisis à la hauteur du coude, étendus et tirés en arrière au dessus de la tête et laissés immobiles pendant deux secondes dans cette position; on les ramène ensuite contre le corps, en appuyant doucement, mais avec fermeté, pendant deux secondes les coudes sur les côtés de la poitrine. On répète ces mouvements d'élevation et d'abaissement des bras à peu près quinze fois dans l'espace d'une minute avec calme et régularité jusqu'à ce que les mouvements respiratoires normaux se soient rétablis (fig. 244 et 245).

Fig. 244.

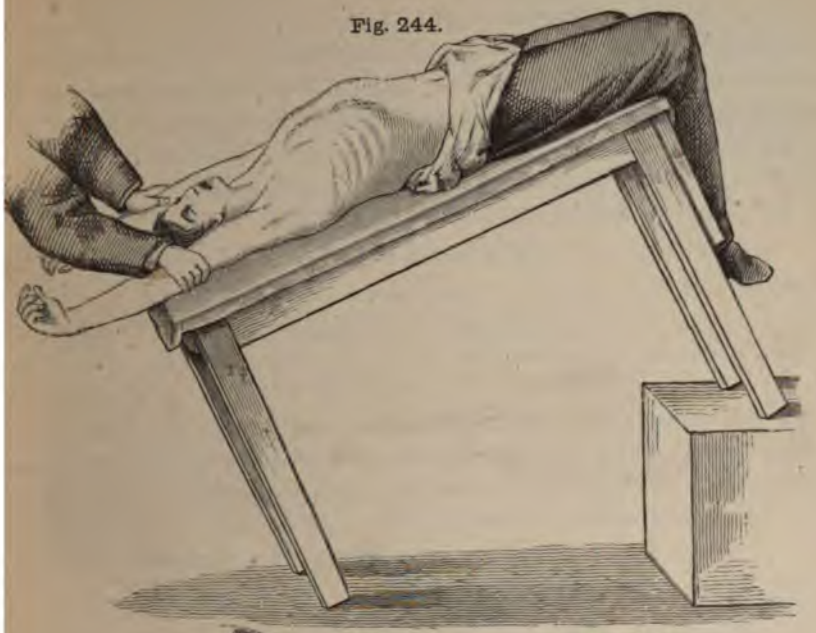

Fig. 245.

Respiration artificielle d'après Silvester.

18. Certains *stimulants de la peau* peuvent servir à rétablir la respiration en déterminant des effets réflexes. Les plus actifs de ces moyens consistent à frapper la poitrine et le ventre avec un linge mouillé, à verser de l'eau froide sur la région épigastrique, à frotter la nuque avec de la glace ou de la neige, à injecter de l'eau froide dans le nez, à introduire un morceau de glace dans l'anus, à exciter la muqueuse nasale par un courant électrique.

19. En cas de *syncope* la respiration artificielle est également indiquée. Il est alors de toute nécessité de mettre la *tête plus bas que le corps*, ce qui se fait très-facilement en élevant l'extrémité inférieure de la table ou du lit (v. fig. 244 et 245) (inversion de Nélaton).

On provoque ainsi l'écoulement du sang hors du cœur droit et l'on facilite son accès au cerveau. C'est pour ce motif aussi qu'il faut appuyer *fortement* le coude gauche *contre la région précordiale.*

Si les mouvements de la respiration et du cœur ne se rétablissent pas de suite, il ne faut pas renoncer trop tôt à ses efforts. Il existe des observations, où ce n'est qu'après trois ou quatre heures de respiration artificielle qu'on a vu renaître le patient.

20. En pareil cas, on peut aussi essayer de rétablir par *l'excitation électrique* les mouvements des muscles inspirateurs, en appliquant les deux électrodes d'un appareil à induction dans les creux sus-claviculaires, derrière le bord externe des sterno-mastoïdiens, afin que les nerfs phréniques et les autres nerfs inspirateurs du plexus brachial soient influencés par le courant.*

21. Si pendant la narcose il survient des *vomissements*, on tournera immédiatement la tête sur le côté, afin qu'aucune substance rejetée ne puisse pénétrer dans les voies respiratoires.

22. Si le patient est *très-épuisé*, avec faiblesse des battements du coeur, on lui fera prendre au moment de le chloroformer un verre de vin généreux.

23. Si dans la première période le patient est *très-surexcité*, il ne faut pas user de violence pour le maintenir; il est préférable de lui faire une petite injection sous-cutanée de morphine.

* *L'électro-puncture du cœur* mise en pratique par Steiner ne saurait être recommandée; elle serait à peine plus utile que la compression directe de la région précordiale pendant la respiration artificielle.

B. HÉMOSTASE.

Toute *hémorrhagie* considérable provenant d'une plaie fraîche met la vie en danger et doit être immédiatement arrêtée. Le meilleur moyen à employer, c'est la *ligature* des vaisseaux atteints. Mais s'il n'est pas possible de l'appliquer, dans la presse d'un combat, p. ex., il existe d'autres ressources auxquelles il faut recourir.

I. HÉMOSTASE PROVISOIRE.

a) Compression directe de la plaie.

α. *Compression avec un doigt ou avec la main.* Dans un grand nombre de cas celle-ci peut être exécutée par le blessé lui-même. Mais cependant comme la compression digitale ne peut être bien longtemps prolongée, on la remplacera, p. ex. lors du transport à l'ambulance, par les moyens suivants.

β. *Bandage compressif.* Avant de l'appliquer, il faut si la plaie intéresse l'extrémité d'un membre, rouler une bande, en flanelle de préférence, sur le membre tout entier, afin de prévenir une complication grave, *l'infiltration du sang* dans le tissu cellulaire. On place ensuite sur la plaie même un *tampon* bien compact, de préférence antiseptique (tampons antiseptiques de jute salycilée [v. fig. 19], de coton, de jute ou d'amadou phéniqués), et on le serre vigoureusement avec une bande, élastique si possible (bande en caoutchouc, bretelles élastiques).

γ. *Tamponnement.* Si c'est une artère de gros calibre qui se trouve atteinte, il est plus sûr de tamponner la plaie, ce qui se fait comme suit. On enfonce dans la plaie avec le doigt, aussi profondément que faire se peut, le plein d'un morceau de gaze de *Lister* ou de bétille imprégnée d'huile phéniquée; on retire le doigt, et l'on remplit le vide qu'il laisse, de tampons antiseptiques, de petit volume d'abord, de plus volumineux ensuite, jusqu'à ce que les derniers dépassent le niveau des bords de la solution de continuité (fig. 246). Le tout est solidement comprimé par des tours de bande, élastique si possible. Dès que le blessé arrive à l'ambulance, le tamponnement est enlevé, et si l'hémorrhagie se reproduit, on l'arrête définitivement.

Fig. 246.

Tamponnement au moyen de tampons antiseptiques.

δ. *Styptiques.* Les styptiques agissent en favorisant la coagulation du sang et la rétraction des parois vasculaires, puis aussi en déterminant la formation d'une croûte fortement adhérente; toutefois il ne faut les employer que dans le cas d'absolue nécessité, lorsque l'hémorrhagie ne peut être maîtrisée par le tamponnement. Les styptiques irritent presque toujours, et cautérisent même, les plaies récentes. Ils n'ont d'ailleurs d'action, qu'unis à la compression directe. Les seuls styptiques à employer sont ceux qui agissent comme antiseptiques. A cette catégorie appartiennent : le *perchlorure de fer,* surtout sous la forme de *coton styptique,* imbibé de sa solution; le *tannin* (très-recommandé récemment par Graf comme antiseptique); la *créosote,* eau de Binelli (1 : 100 d'eau); l'*essence de térébenthine* (Baum, Billroth). On cherche à mettre ces agents en contact direct avec les chairs saignantes, en enfonçant tout d'abord dans la plaie un tampon imbibé d'un de ces liquides, et en suivant ensuite les règles du tamponnement.

ε. *Cautère actuel.* Le fer incandescent, qui jouissait d'un grand renom comme moyen hémostatique, ne le mérite cependant nullement; l'eschare qu'il forme est très-mince, et peut être enlevée par le cautère lui-même, s'il n'est pas chauffé à blanc. Il convient cependant par excellence dans les cas d'hémorrhagie parenchymateuse (en nappe), comme p. ex. dans la pourriture d'hôpital ou bien dans celles résultant de thromboses veineuses (hémorrhagies phlébostatiques de Stromeyer). Si l'on n'a pas de cautère sous la main, il est facile d'en faire (d'après Brandis) avec un bout de fil de télégraphe, en tordant en spirale une de ses extrémités, tandis que l'autre aiguisée en pointe est enfoncée dans un morceau de bois (fig. 247 et 248)*.

* Couteaux, ciseaux, clous, baguettes de fusil, etc., pourront aussi servir dans le même but. *Dr. R.*

Fig. 247.

Fig. 248.

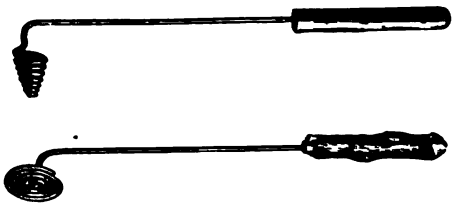

Cautères improvisés avec du fil de télégraphe.

b) Compression du tronc artériel principal au dessus de la plaie.

α. *Compression digitale.* Elle ne s'applique avec succès qu'aux endroits où les os constituent un plan résistant. Les lieux d'élection pour la compression digitale des troncs artériels sont les suivants.

1) *Carotide primitive :* région cervicale antérieure et latérale, entre le larynx et la partie moyenne du bord antérieur du sterno-mastoïdien, où le doigt peut comprimer l'artère contre la colonne vertébrale (fig. 249).

Fig. 249.

Compression digitale de l'artère carotide.

Fig. 253.

Tourniquet à vis de Petit.

de la mettre en oeuvre pendant un transport un peu long; c'est pourquoi on a cherché à la remplacer par des appareils, par divers artifices, au nombre desquels se trouvent les suivants.

β. *Tourniquets.* Le plus répandu c'est le *tourniquet à vis de* Petit (fig. 253); la pression, exercée au moyen d'une forte vis, est transmise à l'artère par l'intermédiaire d'une pelote ou d'un globe de bande roulée, et peut être augmentée à volonté (fig. 254 et 255).

Fig. 254.

Compression de l'artère humérale au moyen d'un tourniquet.

Fig. 255.

Compression de l'artère fémorale au moyen d'un tourniquet.

γ. A défaut de tourniquet, on peut improviser un *garrot,* en prenant un mouchoir de poche ou bien un mouchoir triangulaire, auquel on fait un gros noeud serré, ou dans lequel on enroule un caillou; ce mouchoir, attaché autour du membre, est tordu au moyen d'un batonnet (sabre, baguette de fusil, revolver, etc.) qu'on fait tourner en moulinet (fig. 256).

Fig. 256.

Garrot improvisé.

Fig. 257.

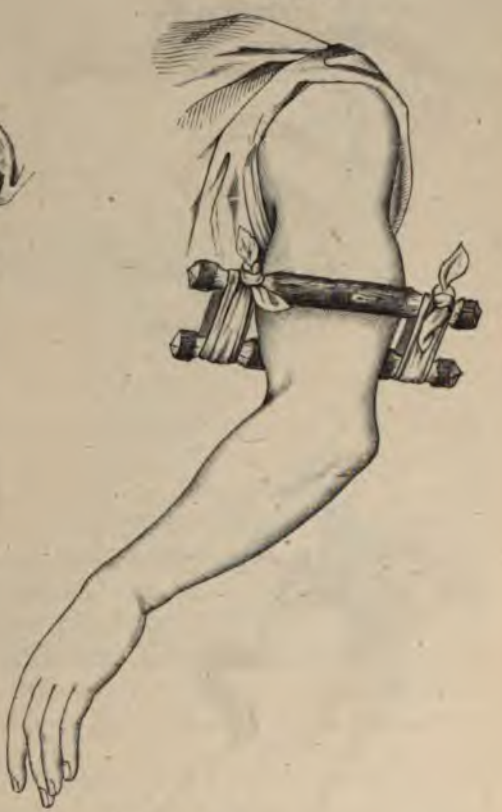

Compresseur de Voelkers.

δ. Pour comprimer l'artère *humérale,* il suffit d'une pression relativement peu considérable faite sur la face interne du bras, au moyen d'une baguette qui repousse les muscles en avant et en arrière, et

aplatit l'artère contre l'os. Le *compresseur de* Voelkers qui agit ainsi est bien vite confectionné avec deux batonnets et deux mouchoirs (fig. 257).

ε. Chez les malades alités devant subir longtemps la compression de *l'artère fémorale,* on peut *comprimer* ce vaisseau par l'intermédiaire d'un *long bâton* (liteau, manche de balai, lance, etc.), arcbouté entre le plafond et la cuisse placée en rotation externe, de manière à exercer sur l'artère une pression suffisante. Le bâton, garni d'une compresse à son extrémité inférieure, doit être un peu plus long que la verticale abaissée du plafond sur le point à comprimer (fig. 258).

Fig. 258.

Compression de l'artère fémorale au moyen d'un balai appuyé contre une solive du plafond.

Si le plafond est trop élevé, on place au dessus du lit une potence contre laquelle s'arcboute une béquille (fig. 259).

ζ. *Flexion forcée* des membres (Adelmann) : les vaisseaux sont pliés de cette sorte que le sang ne peut plus y circuler. Si, p. ex., en cas d'hémorrhagie artérielle de l'avant-bras ou de la main, on

Fig. 259.

Compression au moyen d'une béquille arcboutée contre la traverse d'une potence.

fléchit fortement l'avant-bras placé en supination et qu'on le lie étroitement au bras avec une bande ou un mouchoir, le pouls radial disparaît aussitôt. Il en est de même pour les hémorrhagies de la jambe et du pied, qui peuvent être momentanément arrêtées par la flexion forcée du genou; pour les hémorrhagies de l'artère fémorale maîtrisées par la flexion de la cuisse. Lorsqu'on n'a pas sous la main d'autres moyens hémostatiques, on peut avec succès recourir à ce procédé. Cependant nous devons faire remarquer qu'une flexion très-exagérée, telle qu'elle est nécessaire pour produire l'hémostase, ne peut être bien longtemps supportée.

η. *Compression circulaire* du membre avec un lien élastique (tube ou bande de caoutchouc), moyen le plus simple et le plus sûr d'interrompre le cours du sang. Si l'on applique avec force autour du membre plusieurs circulaires d'une bande élastique bien tendue, dont on assujettit les extrémités par une épingle ou par un noeud, les parties molles, et avec elles les vaisseaux, seront si vigoureusement comprimées, que pas une goutte de sang ne pourra passer. Il est

évident qu'un lien élastique exerce une compression *permanente,* tandis que la bande d'un tourniquet s'allonge au bout de peu de temps par l'extension, et perd de son efficacité. Le lien élastique peut être placé avec succès partout où on le désire; son application n'exige aucune connaissance des lieux d'élection de la compression. En cas de nécessité, on pourra se servir d'une bretelle élastique.

c) Refoulement artificiel du sang.

Les opérations intéressant les extrémités s'exécutent *sans perte de sang,* si on les a préalablement rendues *exsangues* de la manière suivante:

1. Après avoir soigneusement recouvert les plaies avec du coton et un imperméable (papier imperméable), le membre entier, de l'extrémité des doigts ou des orteils jusqu'au *delà des limites supérieures du champ opératoire, est enveloppé d'une bande élastique* fortement serrée. Le sang, contenu dans les vaisseaux, est ainsi complétement refoulé.

2. Au point où s'arrête la bande élastique, on comprime circulairement le membre au moyen d'un *tube de caoutchouc* faisant plusieurs tours et suffisamment tendu pour *interrompre tout-à-fait le cours du sang dans les artères.* Les deux bouts du tube sont noués l'un à l'autre, ou réunis par une agrafe et par une chaînette (pl. I. fig. 2 et fig. 260).

Fig. 260.

Appareil d'Esmarch pour refouler le sang.

3. On peut aussi dans la plupart des cas comprimer entièrement les artères avec plusieurs circulaires d'une *bande élastique* fixée par une épingle (Langenbeck) (pl. II. fig. 1).

Tab. I.

Tab II

4. Lorsque la première bande élastique est enlevée, le membre présente une *teinte cadavérique*, si la compression circulaire est bien faite, et l'on peut opérer *sans perte de sang*, comme sur le cadavre (pl. I. fig. 3; pl. II. fig. 1).

5. S'il existe des décollements avec *suppuration fétide*, il faut se garder d'appliquer le bandage roulé qui pourrait refouler des agents d'infection dans le tissu cellulaire et dans les lymphatiques. En pareil cas, il faut se contenter d'élever pendant quelques minutes le membre pour diminuer la masse du sang contenu dans les vaisseaux, avant d'appliquer le tube constricteur de caoutchouc (Lister).

6. Pour fixer les deux extrémités du tube, on peut se servir au lieu d'une chaînette et d'une agrafe, d'un étau d'horloger, d'une pince, ou d'un anneau ouvert sur une largeur égale au diamètre du tube employé; on introduit facilement par cette fente dans l'intérieur de l'anneau les bouts étirés du tube élastique. Abandonnés, ils reviennent sur eux-mêmes, tendent à reprendre leur diamètre normal et se comprimment fortement l'un l'autre (fig. 261—264).

Fig. 261.



Fig. 262.

Anneau ouvert en laiton pour fixer les extrémités du tube constricteur de caoutchouc.

Fig. 263.

Appareil de Foulis pour fixer les extrémités du tube constricteur de caoutchouc.

Fig. 264.

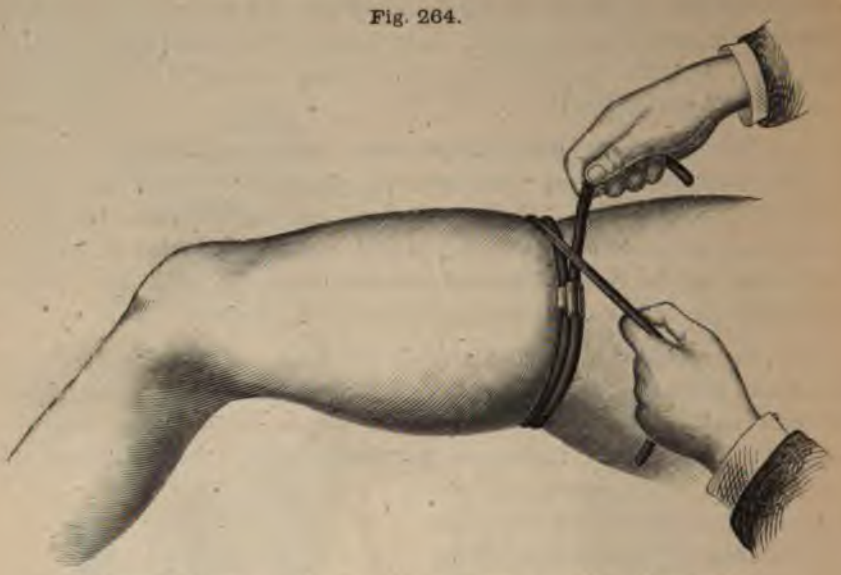

Appareil de Foulis pour fixer les extrémités du tube constricteur de caoutchouc.

Fig. 265.

Tuyau de bois pour fixer les extrémités du tube constricteur de caoutchouc.

C'est aussi d'après le même principe qu'on peut se servir d'un *court tuyau de bois* dont le vide correspond à l'épaisseur du tube de caoutchouc (fig. 265). Ce procédé est surtout utile dans le cas où l'on veut se réserver la possibilité de faire jaillir à volonté un peu de sang de la plaie (p. ex., dans la ligature d'une artère blessée), parcequ'en retirant ou en repoussant le tuyau de bois, on diminue ou l'on augmente la compression.

7. Pour fixer la *bande élastique*, Nicaise a donné le conseil de coudre solidement à l'une des

trémités de la bande une agrafe et sur l'autre bout un certain nombre anneaux (fig. 266).

Fig. 266.

Bande élastique pour la compression circulaire (Nicaise).

8. Pour la compression circulaire d'un *doigt*, il suffit d'un tube caoutchouc de l'épaisseur d'une plume d'oie, disposé comme cela indiqué pl. II. fig. 2.

9. Avec un tube de même diamètre, on peut comprimer le pénis le scrotum à leur base, si l'on veut pratiquer, sans perte de sang, opérations sur ces organes (fig. 267).

Fig. 267.

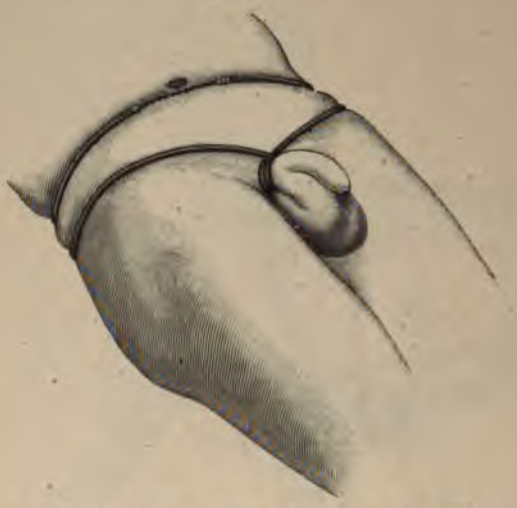

Compression circulaire élastique du pénis et du scrotum.

Fig. 268.

Compression circulaire pour la désarticulation du bras.

Fig. 269.

Compression circulaire pour la désarticulation du bras.

10. Dans les *désarticulations* et dans les *résections de l'épaule,* il faut que le tube fortement tendu, embrassant l'aisselle, soit fixé par une main vigoureuse ou par un anneau ouvert, sur l'épaule, au dessus de l'épine de l'omoplate (fig. 269). En tirant du côté du cou les deux extrémités du tube, on empêche celui-ci de glisser.

11. Pour les *amputations de la partie supérieure de la cuisse,* on

roule avec force une ou deux fois le tube élastique autour du membre médiatement au dessous du pli de l'aine; on croise ses extrémités devant de la région inguinale; de là elles passent autour de la gion postérieure du bassin, pour revenir sur la paroi abdominale inieure où elles sont agrafées (fig. 270).

Fig. 270.

Compression circulaire élastique pour l'amputation de la partie supérieure de la cuisse.

12. On peut aussi en pareil cas exercer la compression de l'artère que externe, en plaçant, en guise de pelote, directement au dessus ligament de Poupart, le globe bien serré d'une bande en toile sur quel se croisent les tours d'une forte bande élastique (fig. 271).

Fig. 271.



Compression pour l'amputation de la partie supérieure de la cuisse (globe de bande et bande élastique).

13. Pour les *desarticulations* et les *résections de la hanche,* l'accès du sang peut être entièrement empêché par la compression de l'aorte dans la région ombilicale, à condition toutefois que les intestins aient été préalablement vidés.

Fig. 272.

Compression de l'aorte de Pancoast.

14. On peut employer dans ce but le *compresseur de l'aorte de* Pancoast, dont la pelote, fixée à l'extrémité d'une longue vis, se dirige contre la pièce dorsale matelassée (fig. 272).

15. Le *compresseur* d'Esmarch (fig. 273) dont la pelote fixée à l'extrémité d'une tige presse sur la partie antérieure de la colonne vertébrale, au moyen de bandes élastiques qui peuvent être tendues entre les crochets de la pièce dorsale. La tige métallique de la pelote présente au milieu de sa hauteur une large ouverture, au travers de laquelle passent les tours de la bande élastique; elle est en outre munie de deux pelotes de dimensions différentes;

Fig. 273.

Compression de l'aorte d'Esmarch

Fig. 274.

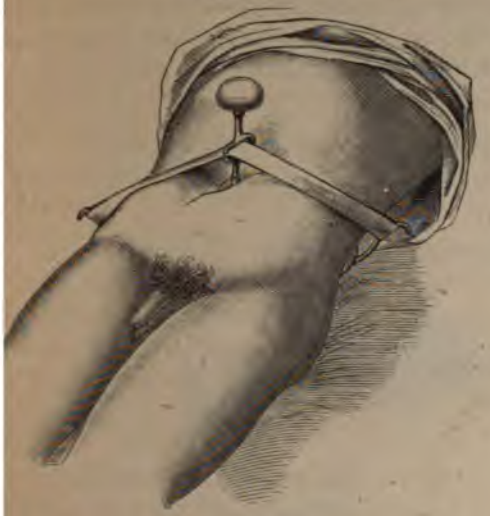

Compresseur élastique d'Esmarch pour l'aorte.

la pelote supérieure est maintenue par un aide, qui empêche ainsi que l'inférieure abandonne l'aorte (fig. 274).

16. Si l'on n'a pas de compresseur à sa disposition, *on fait une pelote* en roulant autour d'un bâtonnet de 30^{cm} de long et de l'épaisseur du pouce, une bande en toile de 8^{m} de longueur sur 6^{cm} de largeur. Cette pelote est placée droit au dessous du nombril, exactement maintenue sur l'aorte au moyen du bâtonnet par un aide, et vigoureusement serrée contre la colonne vertébrale par cinq ou six tours circulaires d'une bande élastique large de 6^{cm} (fig. 275).

Fig. 275.

Compression de l'aorte au moyen d'une pelote (globe de bande roulée) et d'une bande élastique.

17. Si l'on veut éviter la compression circulaire du ventre, il faudra rouler le globe de la bande en toile autour d'un bâtonnet plus grand, dont les extrémités seront attirées en bas par les tours d'une bande élastique passant sous le plateau de la table d'opération (Brandis) (fig. 276).

Fig. 276.

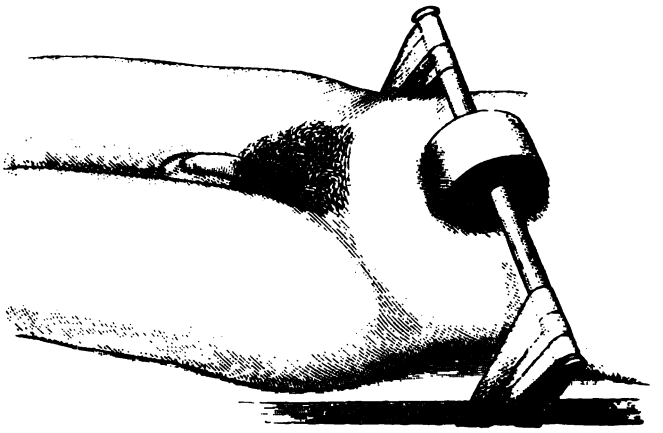

Compression de l'aorte d'après Brandis.

18. L'opération terminée, le lien élastique *ne doit pas être enlevé lentement*, mais *brusquement*. L'hémorrhagie qui survient alors est ordinairement assez considérable, parceque les parois vasculaires sont paralysées par la compression. Aussi faut-il avant d'enlever le lien constricteur prévenir l'écoulement sanguin, soit par la ligature des vaisseaux divisés (dans les amputations, résections, etc.), soit par le tamponnement de la plaie (dans les évidements, dans les nécrotomies, etc.). L'hémorrhagie en nappe, qui a lieu malgré ces précautions, est facilement maîtrisée par l'irrigation avec de l'eau glacée phéniquée, par l'emploi d'un courant induit sur la surface de la plaie (Riedinger) ou par la compression digitale du tronc artériel (v. Langenbeck). De artérioles donnent-elles encore du sang, il faut les lier ou les tord[illegible]

19. Si c'est nécessaire, on peut sans danger maintenir exsangu[illegible] pendant plusieurs heures un et même deux membres entiers.

2. HÉMOSTASE DÉFINITIVE.

Après l'arrivée du blessé à l'ambulance, il suffit dans les cas légers de mettre en oeuvre les moyens suivants :

a) **Repos, position relevée de la partie intéressée, application de glace,** après l'enlèvement de toute cause d'étranglement, des bandes, des tourniquets, etc.

Il faut surveiller sans cesse les blessés chez lesquels l'apparition d'une forte hémorrhagie, de suite après l'accident, fait supposer la lésion d'un gros vaisseau. On indique aussi à l'infirmier ce qu'il doit faire si l'hémorrhagie se reproduit subitement.

L'hémorrhagie reparaît-elle, il ne faut pas tarder à lier les vaisseaux qui donnent, et cela de préférence de la manière que voici :

b) **Ligature dans la plaie (ligature directe).** On agrandit suffisamment la plaie en se servant du doigt comme conducteur; on enlève à la main ou bien avec une éponge phéniquée le sang coagulé (formant ce qu'on appelle l'anévrysme traumatique diffus), et tandis que les parties molles sont écartées avec des crochets mousses, on fait des recherches dans la profondeur des chairs, en disséquant soigneusement, guidé par des connaissances anatomiques, jusqu'à ce qu'on ait trouvé l'artère divisée. Le vaisseau est alors isolé de sa gaîne celluleuse, lié solidement en dessus et en dessous de la lésion avec du catgut phéniqué, puis coupé en travers entre les deux ligatures, afin que les deux bouts de l'artère puissent se rétracter.

Si l'écoulement du sang persiste après cette double ligature, c'est qu'il existe encore d'autres vaisseaux ouverts. Il n'est pas rare que ce soient des collatérales partant de la paroi postérieure de l'artère et venant aboutir à la plaie. Pour s'en assurer, on peut (d'après Rose) enlever entre deux ligatures la partie lésée de l'artère. Mais il se peut aussi que d'autres vaisseaux soient intéressés sur divers points de la plaie. Dans tous les cas il faut les rechercher et les lier.

Lorsqu'à côté des artères, des veines volumineuses sont aussi divisées, du sang noirâtre en grande quantité inonde la plaie, malgré la ligature, surtout si l'on comprime au dessus de la lésion. On arrête dans la règle facilement cette hémorrhagie veineuse par une légère

compression ou par le tamponnement de la plaie. Si tel n'est pas le cas, il faut lier la veine ouverte.

Cette opération souvent difficile peut être facilitée par l'application de la méthode du refoulement du sang; toutefois il n'est pas pratique de rendre un membre entièrement exsangue, parcequ'alors on ne distingue plus les veines vides et qu'on ne peut guère éviter de les blesser. C'est pour ce motif qu'il faut se contenter de faire une compression circulaire au dessus et au dessous de la plaie (Stromeyer). Ainsi la circulation est à la vérité suspendue, mais les veines restent pleines; et si le sang qu'elles contiennent s'écoule pendant l'opération, rien de plus simple que de les remplir à nouveau en relâchant quelques secondes la bande inférieure.

On ne craindra pas, pour opérer avec plus de sûreté, de convertir une petite plaie par instrument piquant ou par coup de feu, en une plaie vaste et profonde, quand il s'agit de la vie ou de la mort du blessé.

Pour ce qui concerne le *manuel opératoire* de la ligature directe voyez au chapitre des amputations.

Si la ligature directe est impossible, soit à cause de la profondeur de la plaie, soit parcequ'on ne veut pas déranger celle-ci (p. ex. après les amputations ou après les résections), il faut alors lier le tronc artériel au dessus de la plaie.

c) Ligature des troncs artériels:

1. Règles générales pour la recherche et pour la ligature des troncs artériels.

α. L'opérateur doit avant de commencer l'opération se remettre en mémoire les rapports anatomiques de l'artère à lier.

β. Il marque ensuite à l'encre ou au crayon la longueur et la direction de l'incision cutanée.

γ. La partie à opérer doit être placée dans la position la plus favorable, exposée au meilleur jour.

δ. Si l'opération a lieu sur un membre, il est avantageux de rendre celui-ci exsangue, en modifiant le procédé comme cela a été dit à propos de la ligature directe. Aussitôt qu'on veut sentir les pulsations de l'artère, on relâche le lien supérieur.

ε. *L'incision de la peau* se fait à *main levée:* pendant que les doigts de la main gauche tendent bien les téguments, le bistouri divise la peau dans toute son épaisseur (fig. 277), mais si l'artère ou d'autres

Fig. 277.

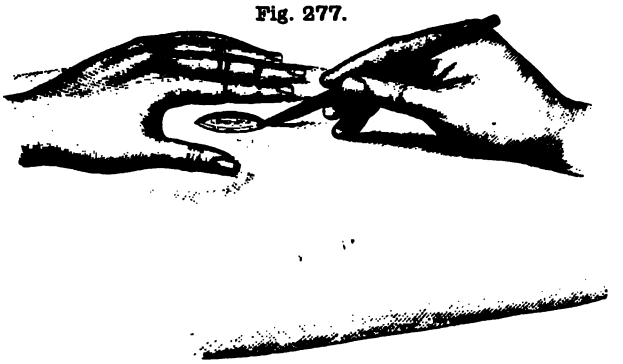

ncision de la peau à main levée.

organes importants se trouvent placés immédiatement au dessous d'elle, on fait à la peau un *pli transversal* qu'on coupe d'un trait de bistouri de dehors en dedans (fig. 278) ou par transfixion, de dedans en dehors (fig. 279).

Fig. 278.

Incision de la peau avec formation d'un pli transversal.

Fig. 279.

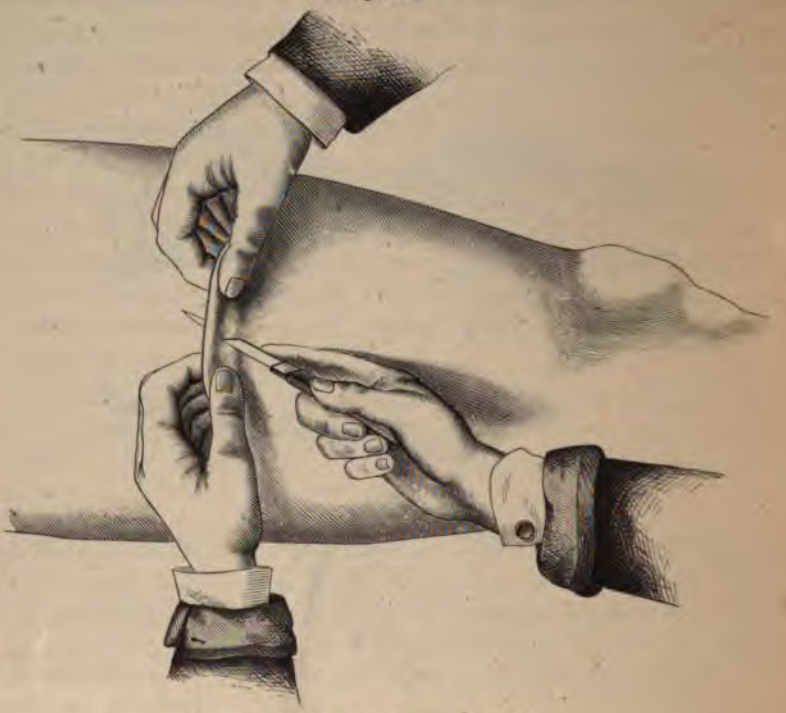

Section par transfixion du pli cutané.

Fig. 280.

Incision du tissu cellulaire.

ζ. Afin de pénétrer avec précaution dans la profondeur des chairs, l'opérateur et son assistant prennent avec deux pincettes, de chaque côté de l'axe de l'incision, la couche cellulaire superficielle qu'ils attirent en haut, de manière à faire entrer l'air dans les mailles du tissu (emphysème). Un coup de bistouri divise le tissu cellulaire ainsi soulevé (fig. 280).

η. Aussitôt après, les deux pincettes saisissent, en allant toujours plus au fond de l'incision, les couches cellulaires qui se présentent, et les attirent contre le tranchant du bistouri qui agit jusqu'à ce qu'elles soient entièrement sectionnées d'un bout à l'autre de l'incision. C

ɔeuvre se répète tant qu'on n'est pas arrivé sur la *gaîne de l'artère.* veines, les artérioles, les nerfs, les muscles, qu'on rencontre en ıin, sont disséqués et mis de côté avec des crochets mousses.

Fig. 281.

Incision de la gaîne artérielle.

9. Lorsque la *gaîne de l'artère* est à découvert, l'opérateur la saisit au milieu avec ses pincettes, la soulève, fait marcher le bistouri de dedans en dehors, de telle sorte que le plat de la lame soit tangent au vaisseau, la pointe faisant un angle droit avec l'extrémité des pincettes, et pénétrant sous celles-ci à la base du petit triangle dont elles tiennent le sommet (fig. 281).

Une petite incision *ouvre* la gaîne celluleuse, et la pointe du bistouri la détache soigneusement de l'ar-, pendant que les pincettes tirent toujours à elles le petit lambeau ngulaire.

ι. Pour les artères volumineuses, on modifie ce procédé comme :: l'opérateur, tenant toujours solidement avec sa pincette le lambeau ıi, introduit de la main droite une seconde pincette fermée par verture faite à la base du lambeau, entre l'artère et sa gaîne, ıd la paroi interne de celle-ci et la tire au dehors. Le vaisseau me ainsi sur son axe, et les fibres par l'intermédiaire desquelles aîne adhère à la partie latérale et postérieure de l'artère sont s au jour; en procédant de cette manière prudente, on ne les

divise que sur une étendue égale à celle de l'incision première.

NB. Si la gaîne artérielle est détachée trop au loin, le vaisseau se sphacèle facilement, ce qui détermine des hémorrhagies secondaires dans la plaie résultant de la ligature.

κ. L'artère entièrement isolée, une pincette tend le bord incisé de la gaîne, et l'on introduit avec précaution autour du vaisseau un *stylet boutonné recourbé* (ou bien un crochet à strabotomie) en choisissant toujours le côté où se trouve la veine principale (fig. 282).

Fig. 282.

Introduction du stylet boutonné.

λ. Au moyen du stylet on soulève l'artère afin de pouvoir glisser au dessous en sens inverse une *aiguille pour anévrysme* (de Cooper ou de Syme) (fig. 283 et 284).

Fig. 283.

Introduction de l'aiguille (de Cooper ou de Syme).

μ. Le stylet est enlevé; dans le chas de l'aiguille on passe un *fil à ligature* (soie, catgut phéniqué), puis l'instrument est retiré, laissant sous l'artère la partie moyenne du fil.

Fig. 284.

Aiguille de Syme.

ν. On lie le fil autour du vaisseau en se servant du *noeud de batelier* (v. fig. 22) [et non du *noeud double ordinaire* (v. fig. 23)], sans tirailler l'artère; les noeuds doivent être serrés au fond de la plaie par l'extrémité des deux index (fig. 285).

Fig. 285.

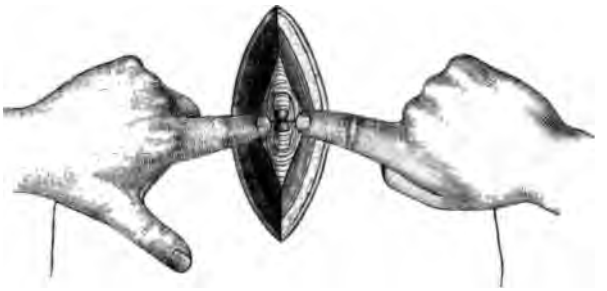

Fixation du noeud.

ξ. Il faut appliquer deux ligatures sur les gros vaisseaux et couper ceux-ci entre les fils, afin que les deux bouts de l'artère puissent se rétracter dans la gaîne celluleuse.

2. RÈGLES SPÉCIALES POUR LA LIGATURE DES PRINCIPAUX TRONCS ARTÉRIELS.

Pl. III.

Ligature de l'artère carotide primitive gauche au niveau du ligament crico-thyréoïdien.

1. *La tête est renversée en arrière; les épaules sont relevées* par un coussin.

2. *Incision de la peau :* longueur 6^{cm}, commence *au niveau du bord supérieur du cartilage thyréoïde* et longe *le bord interne du sterno-mastoïdien.*

3. *Section du peaucier* et du tissu cellulaire (en ménageant les veines sous-cutanées).

4. *L'omohyoïdien* est repoussé en *arrière.*

5. Le rameau descendant du *nerf hypoglosse,* appliqué sur l'artère. est *tiré en dehors.*

6. *Ouverture* de la *gaîne celluleuse* commune *sur le milieu de l'artère.* Celle-ci est *en dedans*; la *veine* jugulaire interne *en dehors* et un peu plus superficiellement; le *nerf pneumogastrique* entre deux, dans la profondeur.

7. L'aiguille s'introduit de *dehors en dedans.*

Tab. III

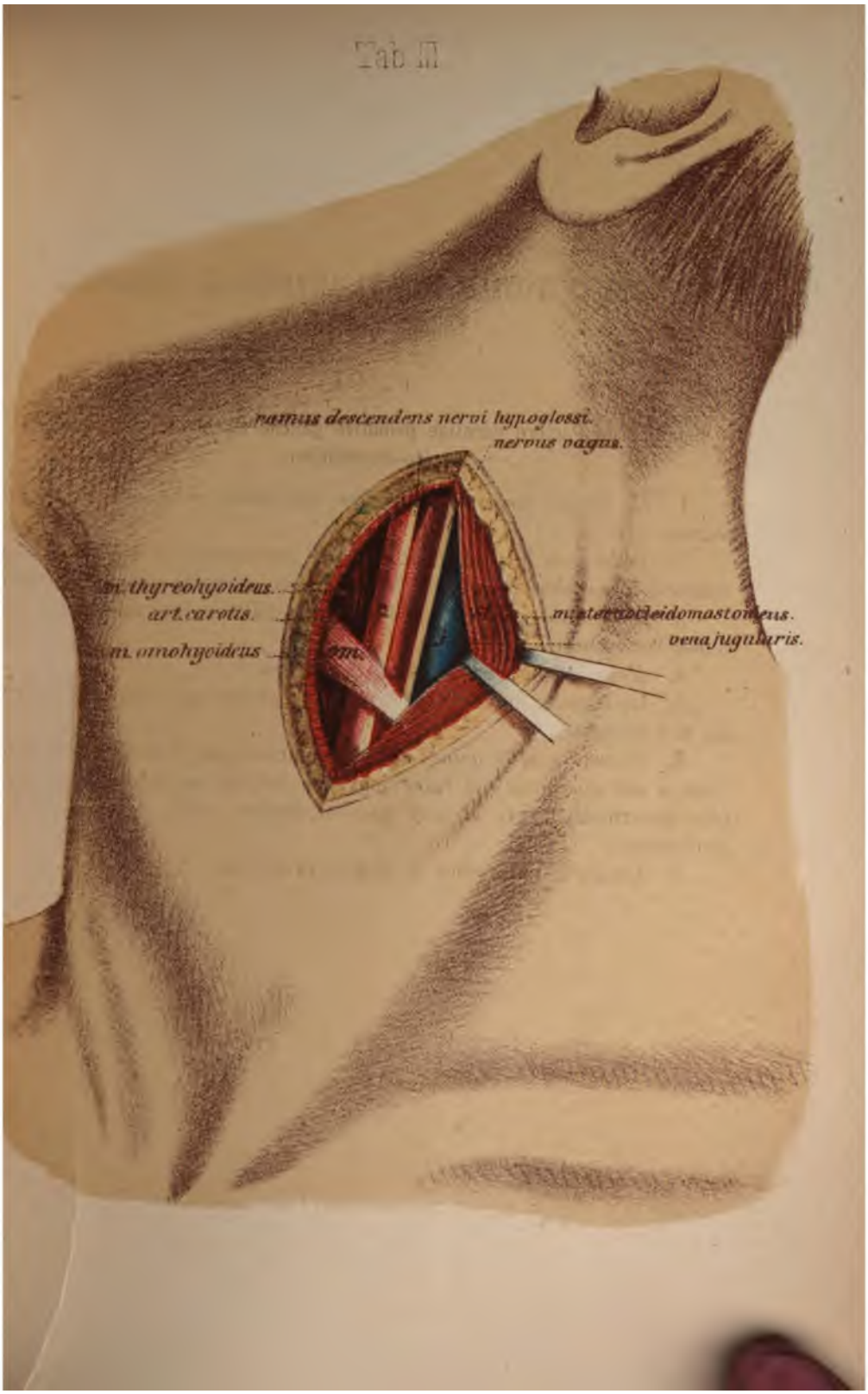
ramus descendens nervi hypoglossi.
nervus vagus.
m. thyreohyoideus.
art. carotis.
m. omohyoideus
om.
m. sternocleidomastoideus.
vena jugularis.

Tab. IV.

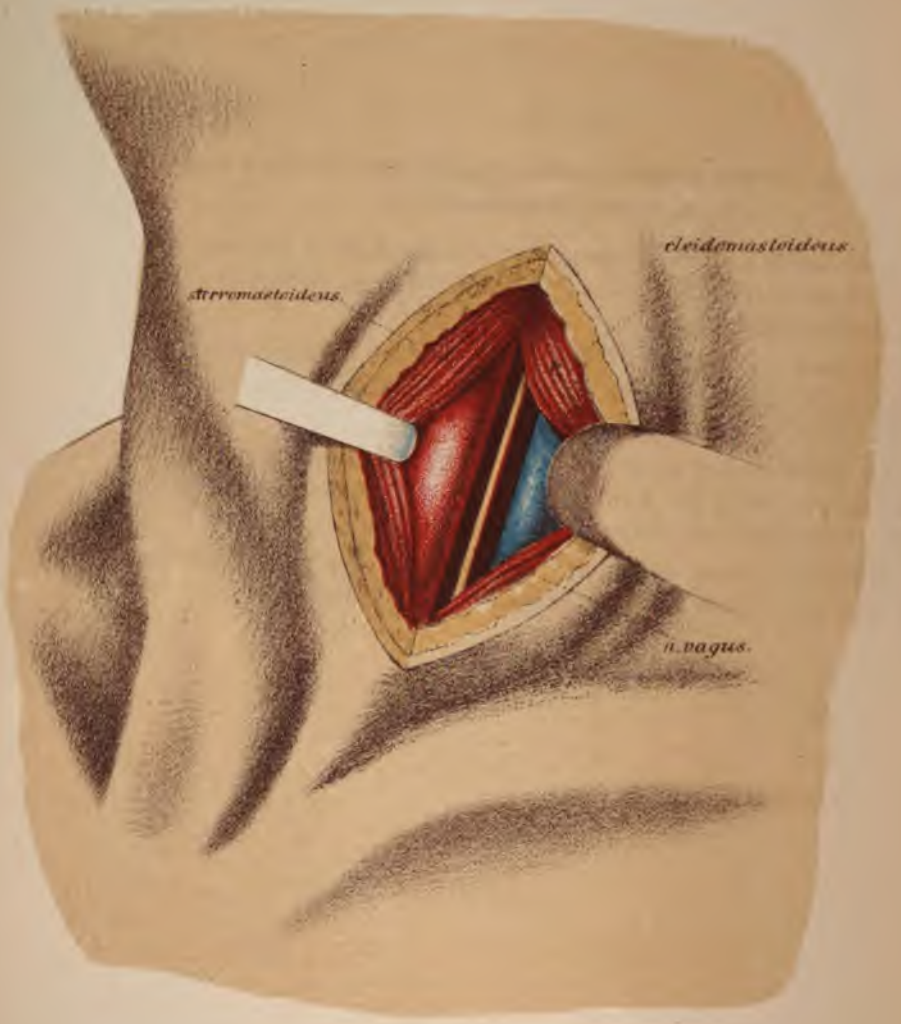

Pl. IV.

Ligature de l'artère carotide primitive gauche entre les deux chefs du m. sterno-cléido-mastoïdien.

1. *Incision de la peau :* longueur 6^{cm}. Descend entre les deux chefs du sterno-mastoïdien jusqu'à la clavicule, à 2^{cm} en dehors de l'articulation sterno-claviculaire.

2. *Division du peaucier. L'interstice,* entre les portions sternale et claviculaire du sterno-mastoïdien, est élargi *avec les doigts* jusqu'à ce qu'on aperçoive la veine jugulaire interne.

3. La *veine* doit être attirée soigneusement *en dehors avec le chef claviculaire,* par les doigts d'un assistant; le *chef sternal,* avec le sterno-hyoïdien et le sterno-thyroïdien, *en dedans.*

4. Au côté *interne* de la *veine* apparaît le *nerf pneumogastrique,* un peu plus en dedans et plus profondément se trouve l'artère.

Pl. V.

Ligature de l'artère linguale.

1. *Incision de la peau* : longueur 4^{cm}. Longe le *bord supérieur de la grande corne de l'os hyoïde.*

2. *Division du peaucier;* la *veine faciale postérieure* est rejetée *en dehors.*

3. *Dissection du ventre postérieur du m. digastrique, derrière* et *sous* lequel on voit le *nerf hypoglosse;* la glande sous-maxillaire est tirée *en haut.*

4. Le *nerf hypoglosse* descend au *devant du m. hyoglosse,* accompagné de la veine linguale; *au dessous* du nerf, *l'artère linguale* passe *derrière le m. hyoglosse.*

5. *Entre le nerf hypoglosse* et la *grande corne de l'os hyoïde,* on *coupe* avec précaution les fibres du *m. hyoglosse;* immédiatement derrière se trouve *l'artère linguale,* accompagnée d'une veine.

L'artère peut aussi être liée dans le *trigone lingual* (Hueter), entre le ventre postérieur du m. digastrique et le bord latéral du mylo-hyoïdien, après la section de l'hyoglosse.

Tab. V.

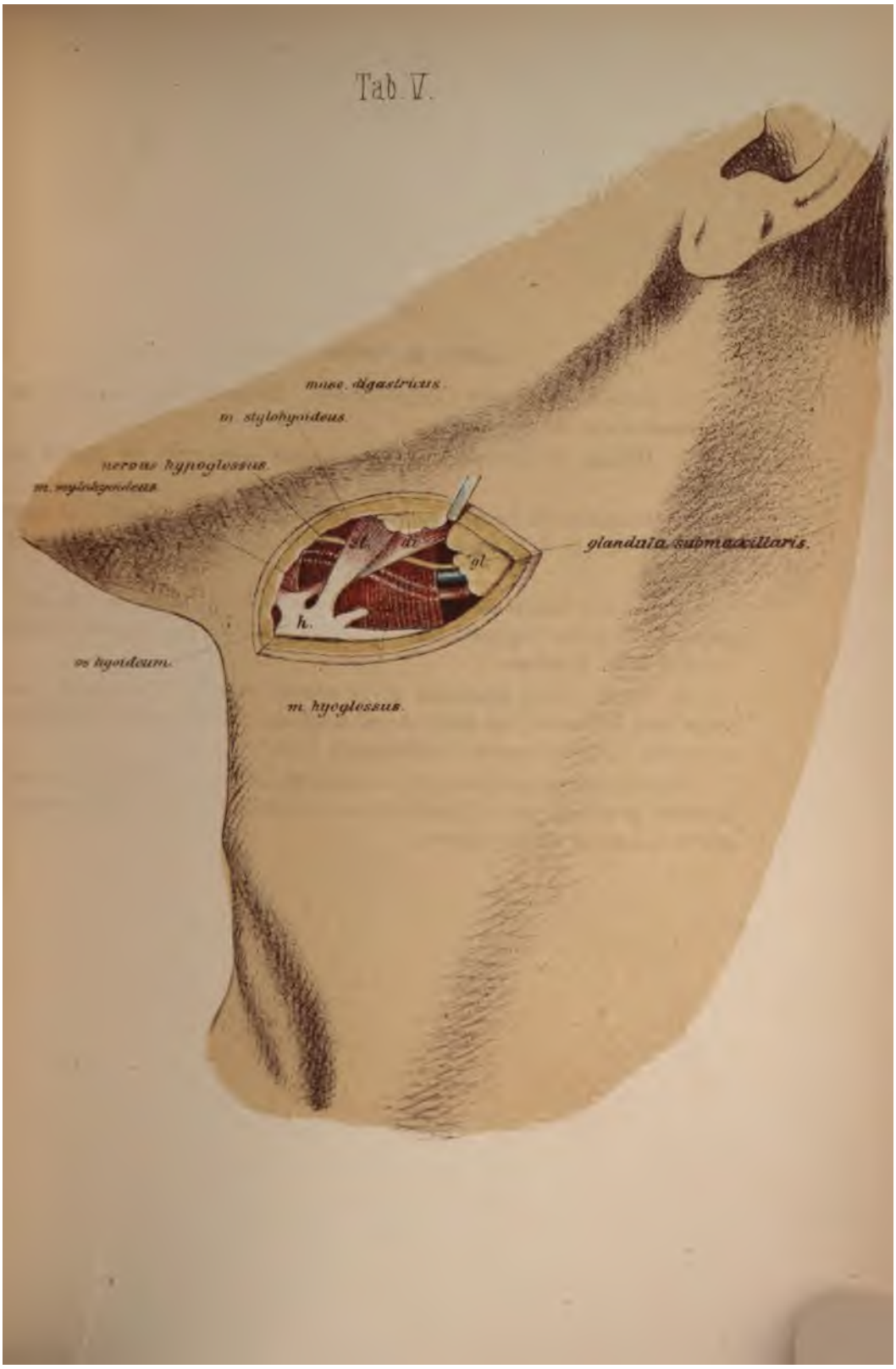
muse. digastricus.
m. stylohyoideus.
nervus hypoglossus.
m. mylohyoideus.
st.
dr.
gl.
h.
glandula submaxillaris.
os hyoideum.
m. hyoglossus.

Tab VI

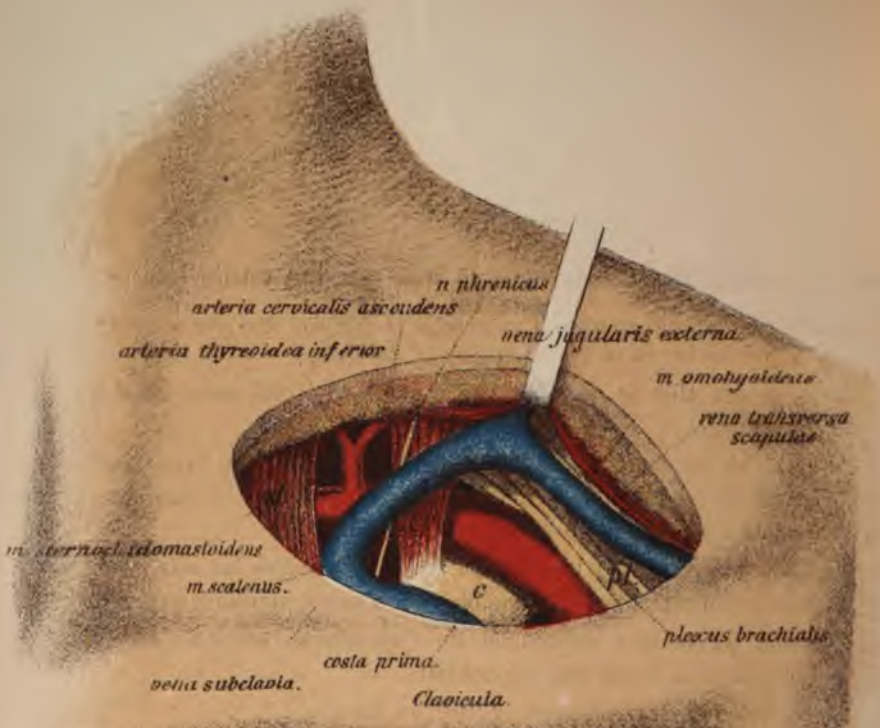
n phrenicus
arteria cervicalis ascendens
vena jugularis externa
arteria thyreoidea inferior
m omohyoideus
vena transversa scapulae
m sternocleidomastoideus
m scalenus.
c
pl
plexus brachialis
costa prima.
vena subclavia.
Clavicula.

Pl. VI.

Ligature de l'artère sous-clavière dans le creux sus-claviculaire gauche.

(L'artère sort derrière le scalène antérieur et franchit la première côte pour se diriger en bas et en dehors derrière la clavicule.)

1. Le *bras* est tiré *en bas*, la *tête* tournée du *côté sain*, le dos relevé par un coussin.

2. *Incision de la peau :* longueur 6—8^{cm}, en forme de croissant: du bord externe du sterno-mastoïdien au tiers externe de la clavicule, en traversant obliquement la fosse sus-claviculaire.

3. Division du *peaucier;* le *bord du sterno-mastoïdien est mis à découvert:* il faut prendre garde de ne pas blesser la veine jugulaire externe.

4. *Division* du feuillet superficiel de *l'aponévrose cervicale* et du tissu cellulaire dans la fosse sus-claviculaire.

5. *L'omo-hyoïdien* est disséqué et tiré en haut.

6. A travers la *couche cellulo-graisseuse* (renfermant des veines!), on arrive au scalène antérieur, dont on sent le tendon à côté du tubercule de la première côte.

7. Le *bord interne du plexus brachial,* qui doit être rejeté *en haut* et *en dehors,* apparaît.

8. *Entre le scalène antérieur* et le *plexus* brachial, mais *un peu plus profondément* que ce dernier, se trouve *l'artère;* elle devient visible après la section du feuillet profond de l'aponévrose cervicale.

9. La *veine sous-clavière* est *devant* et *au dessous* du tendon du scalène, *immédiatement derrière* la clavicule.

NB. Il faut éviter de blesser : la veine jugulaire externe (sur le bord externe du sterno-mastoïdien), l'artère scapulaire supérieure (derrière la clavicule), l'artère cervicale transverse (sur le plexus brachial), le nerf phrénique (descendant sur le scalène antérieur).

Pl. VII.

Ligature de l'artère sous-clavière dans le creux sous-claviculaire gauche.

1. *L'épaule* est *relevée.*

2. *Incision de la peau :* longueur 6—8 cm. Part de *l'apophyse coracoïde;* marche *parallèlement à la moitié externe* de la clavicule, en découvrant *l'espace triangulaire* situé entre le m. deltoïde et le m. grand pectoral (trigone de Mohrenheim), interstice par lequel la veine céphalique se jette dans la veine sous-clavière.

3. La *veine céphalique* est tirée *en dehors* avec le bord du m. deltoïde; le bord du m. *grand pectoral* (qu'on détache s'il le faut quelque peu de la clavicule), *en dedans.*

4. Après la *division* du *tissu cellulaire* paraît *dans le fond l'aponévrose coraco-claviculaire*, qu'on divise avec précaution. *L'artère thoracique externe* doit être liée dans la plupart des cas.

5. On voit le m. *petit pectoral,* dont le bord *interne* (supérieur) forme avec le m. *sous-clavier* un angle *ouvert* en dedans. Dans cet angle est *l'artère, profondément située entre* le *plexus brachial* et la *veine sous-clavière;* la *veine en dedans,* le *plexus en dehors.*

NB. En cas de nécessité, on peut détacher le petit pectoral de l'apophyse coracoïde, et lier l'artère plus près du creux de l'aisselle.

Tab VII

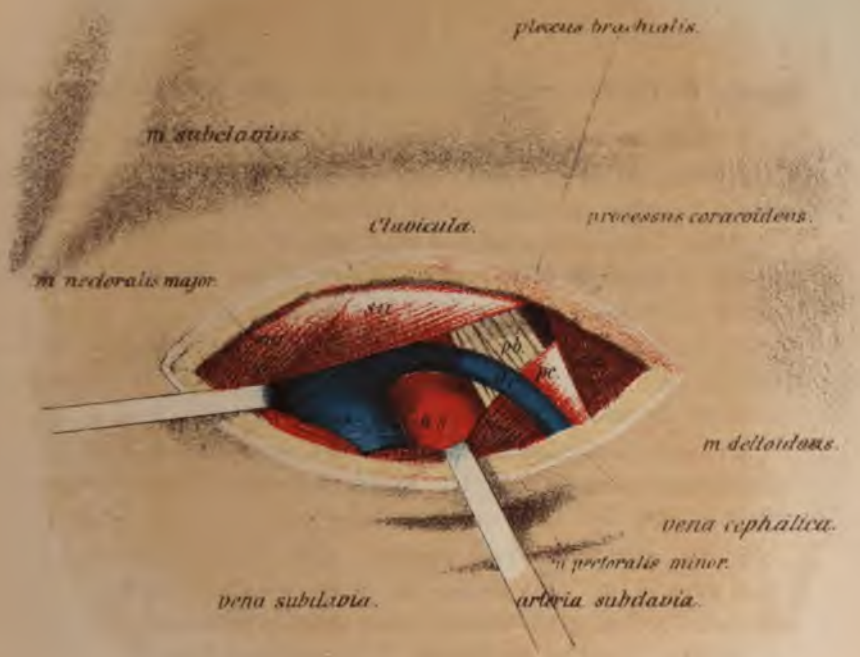
plexus brachialis.
m. subclavius.
Clavicula.
processus coracoideus.
m. pectoralis major.
m. deltoideus.
vena cephalica.
m. pectoralis minor.
vena subclavia.
arteria subclavia.

Tab. VIII.

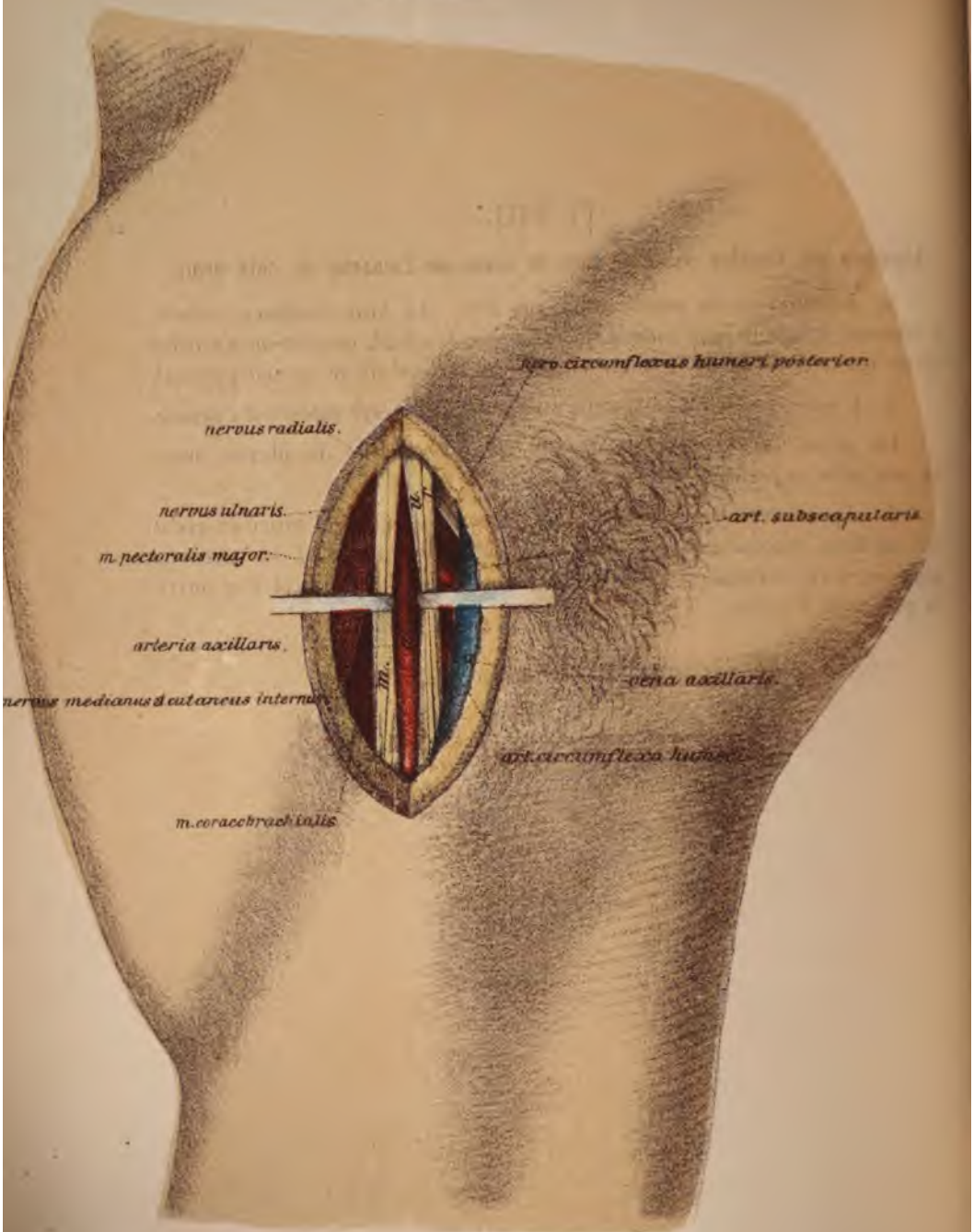
ram. circumflexus humeri posterior.
nervus radialis.
nervus ulnaris.
m. pectoralis major.
arteria axillaris.
nervus medianus & cutaneus internus
m. coracobrachialis.
art. subscapularis.
vena axillaris.
art. circumflexa humeri.

Pl. VIII.

Ligature de l'artère axillaire dans le creux de l'aisselle du côté droit.

1. *Incision de la peau :* longueur 5 cm. Le *bras* fortement relevé, le bistouri longe le *bord interne* du m. *coraco-brachial*, en *partant du point* où ce muscle se croise à angle obtus avec le *bord* du m. *grand pectoral.*

2. *L'aponévrose divisée*, paraît un *faisceau de nerfs entourant* l'artère.

La *veine axillaire* se trouve au bord *postérieur* du plexus, mais un *peu plus superficiellement* que lui.

3. Après avoir *fendu* la *gaîne* du *faisceau nerveux*, on attire *en avant* les cordons *antérieurs* (n. médian et musculo-cutané*); les cordons *postérieurs* (n. cubital et radial) sont repoussés *en arrière,* et l'on ouvre la gaîne de l'artère.

* Désigné par erreur dans la Pl. VIII comme cutané *interne.*

Pl. IX.

Ligature de l'artère humérale au tiers moyen du bras.

1. *Incision de la peau :* longueur 4^{cm}. Sur le bord *interne* du m. biceps.

2. Le *biceps* est tiré en *dehors* avec des crochets mousses. Le *n. médian* apparaît, appliqué directement sur l'artère.

3. Le *nerf médian* est *disséqué,* attiré en dehors avec un crochet mousse, et l'on ouvre la gaîne de l'artère, qui se trouve entre deux veines satellites.

NB. Quelquefois l'artère humérale se divise en cubitale et en radiale au tiers supérieur du bras; la radiale est alors dans la plupart des cas plus superficielle et plus sur le côté (sur le biceps); la cubitale est extraordinairement *mince.*

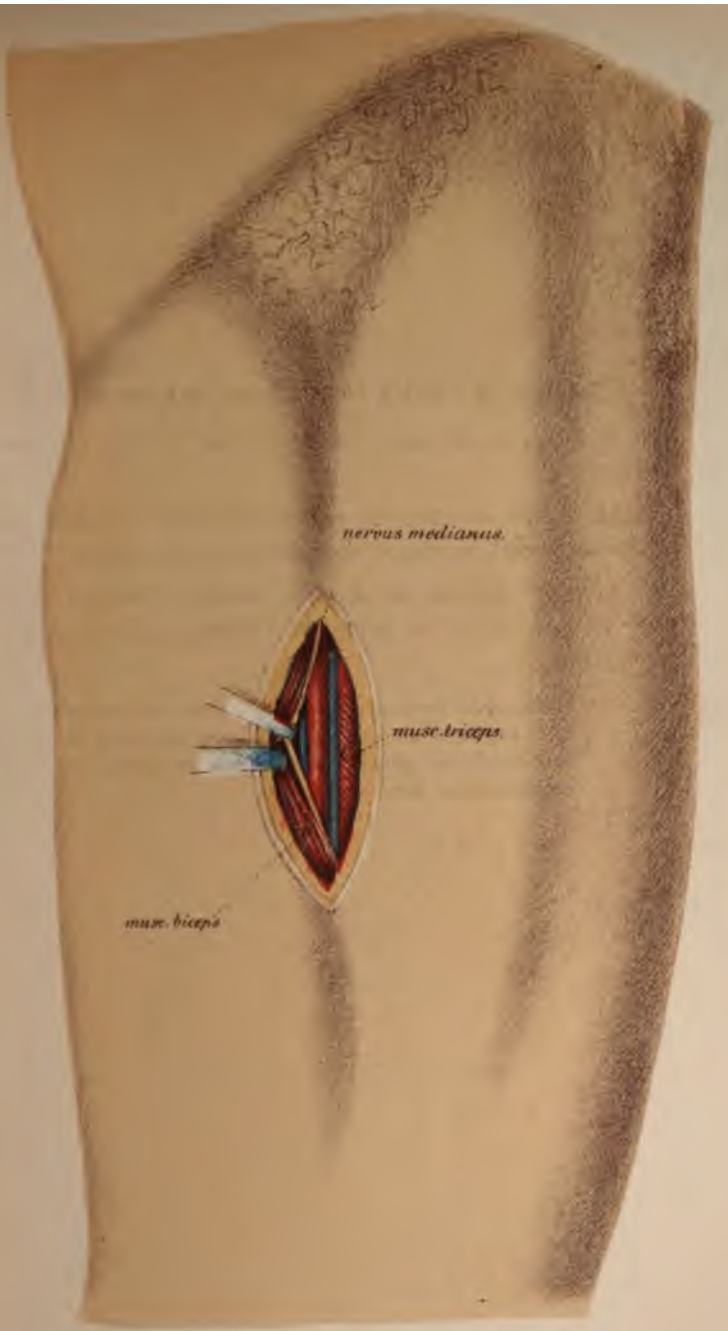
nervus medianus.
muse. triceps.
muse. biceps

Tab X

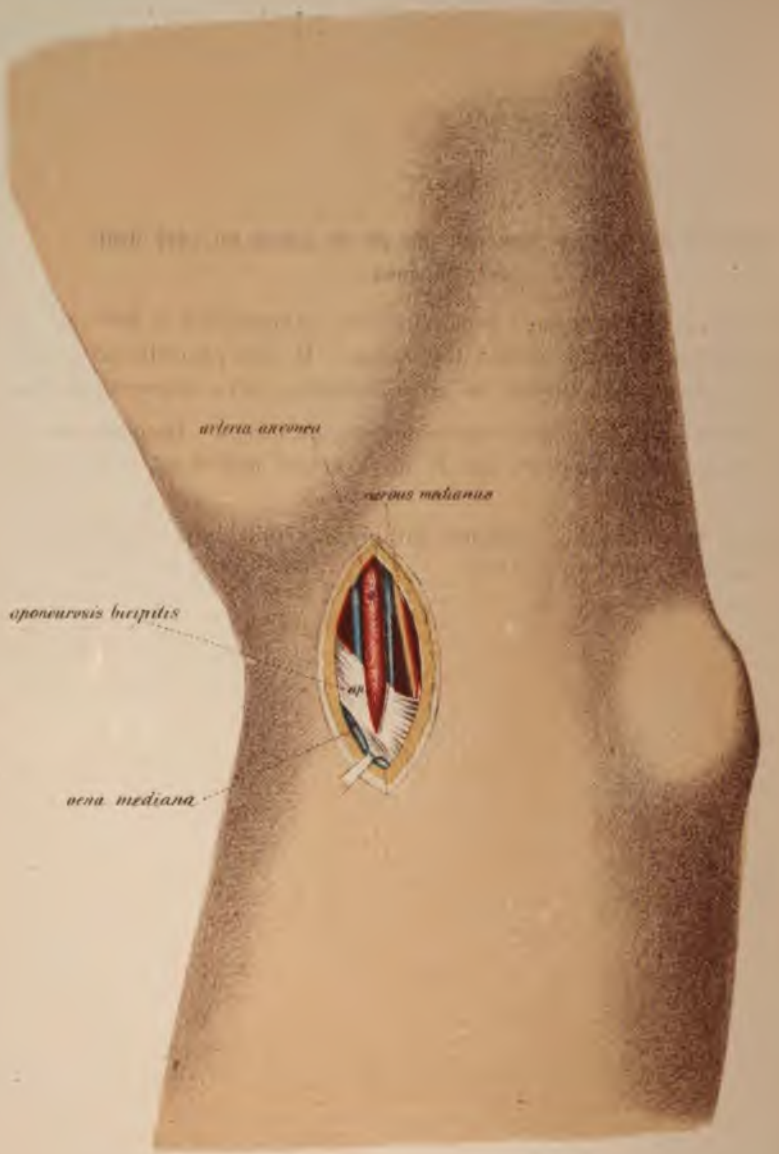
arteria ancœnea
nervus medianus
aponeurosis bicipitis
ap
vena mediana

Pl. X.

Ligature de l'artère humérale au pli du coude du côté droit (art. anconea).

1. *Incision de la peau :* longueur 3^{cm}. Commence à 5^{mm} en *dedans* du bord interne du tendon du biceps. Il faut procéder avec précaution afin de ne pas blesser la *veine médiane,* qu'on repousse *en bas.*

2. *Division de l'expansion aponévrotique du biceps.* Immédiatement au dessous se trouve l'artère, sur le m. brachial antérieur. entre deux veines.

Le nerf *médian* est à quelques millimètres plus loin *en dedans,* et passe sous le m. rond pronateur.

Pl. XI.

1. Ligature de l'artère radiale au tiers supérieur de l'avant-bras (côté droit).

1. *Incision de la peau :* longueur 4 cm. Commence à 3 cm au dessous du pli du coude, et suit une ligne formant la *limite interne du tiers radial* sur la *face palmaire* de l'avant-bras en supination.

2. Après avoir *divisé l'aponévrose antibrachiale,* on cherche *l'interstice* séparant les muscles *long supinateur* et *grand palmaire,* pour *l'élargir* avec l'extrémité du doigt.

3. *L'artère* est dans le fond, accompagnée de deux veines; le rameau *superficiel* du nerf *radial* longe son côté externe.

2. Ligature de l'artère cubitale au tiers supérieur de l'avant-bras (côté droit).

1. *Incision de la peau :* longueur 4 cm. Commence à 3 cm au dessous du pli du coude, et suit une ligne formant la *limite externe du tiers cubital* sur la face palmaire de l'avant-bras en supination.

2. Après avoir *divisé l'aponévrose antibrachiale* on cherche *l'interstice* séparant le m. *cubital antérieur* et le m. *fléchisseur superficiel des doigts*, pour *l'élargir* avec l'extrémité de l'index ou bien avec un stylet boutonné.

3. *L'artère* est dans le fond, accompagnée de deux veines; le nerf *cubital* longe son côté interne.

Tab. XI.

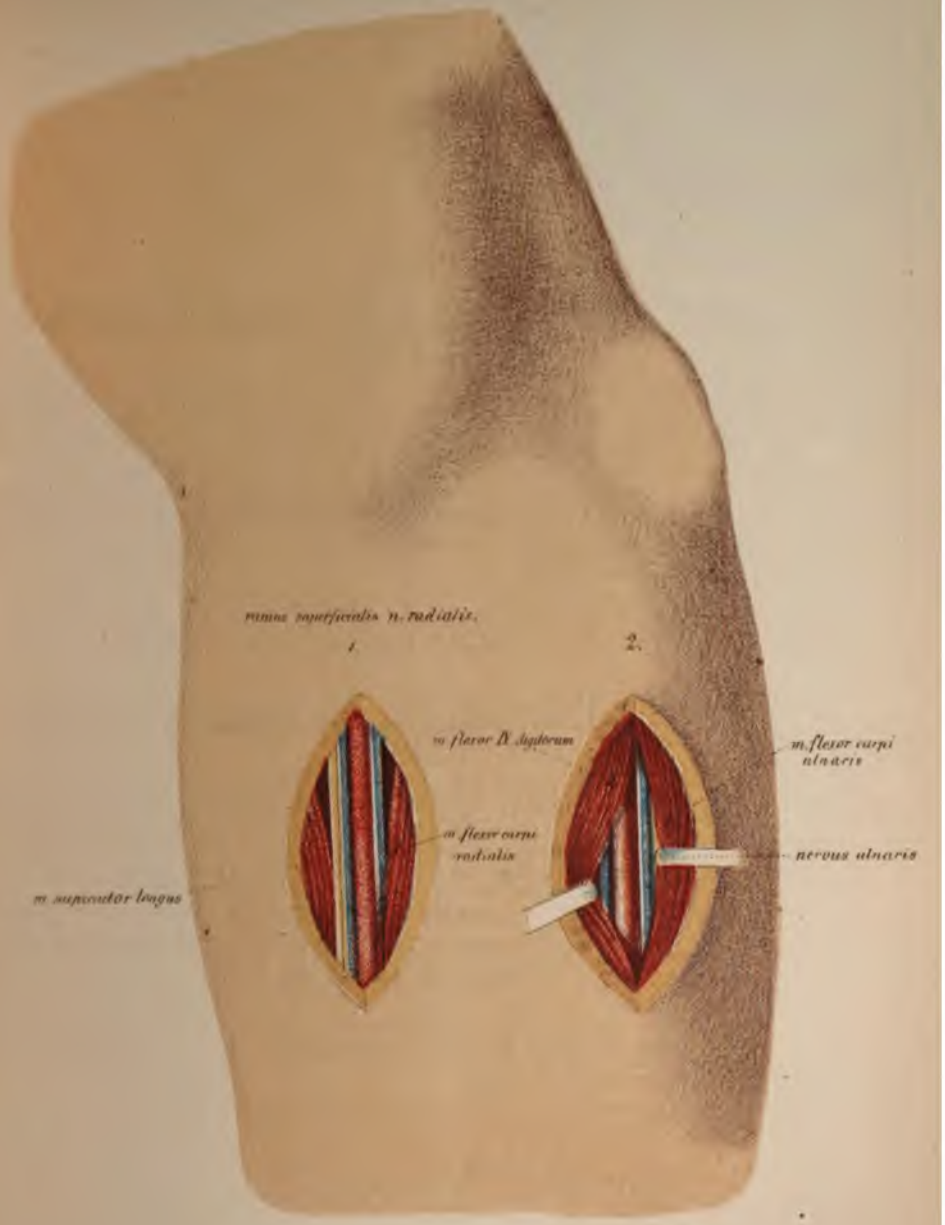
ramus superficialis n. radialis.
1.
2.
m. flexor IV digitorum
m. flexor carpi ulnaris
m. flexor carpi radialis
nervus ulnaris
m. supinator longus

Tab. XII.

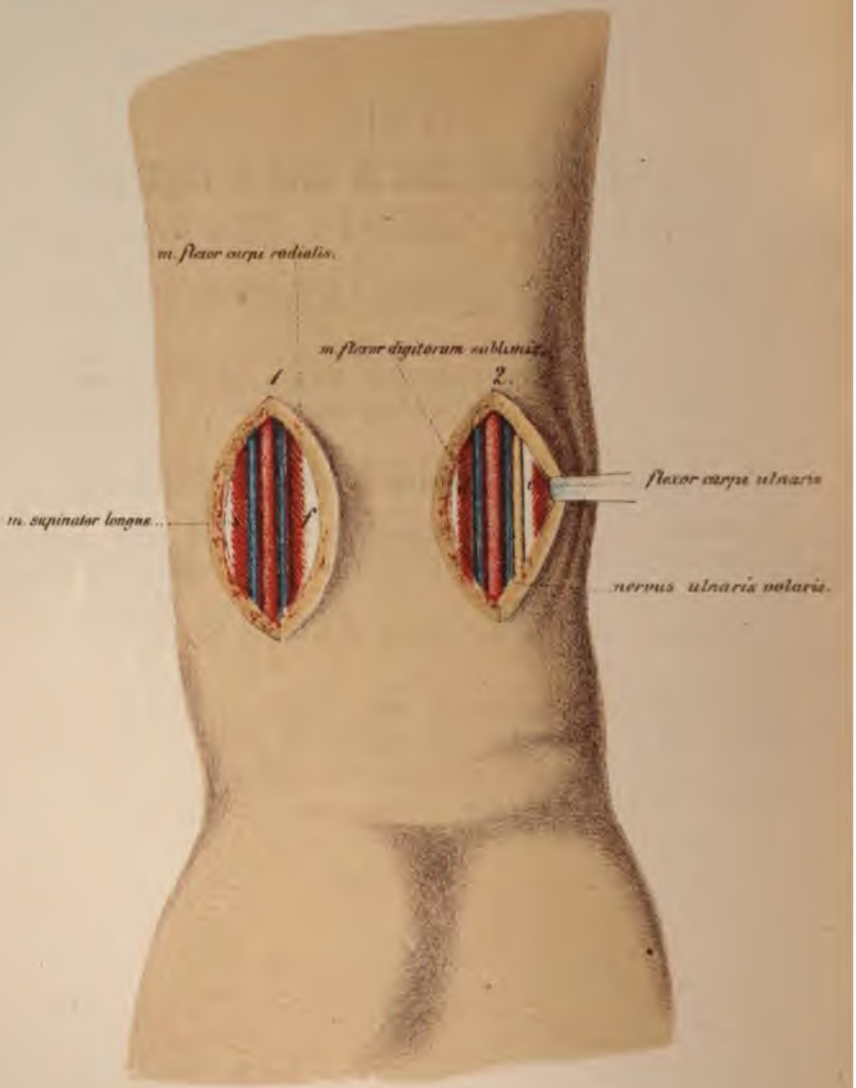
m. flexor carpi radialis.
m. flexor digitorum sublimis.
1.
2.
flexor carpi ulnaris
m. supinator longus.
nervus ulnaris volaris.

Pl. XII.

1. Ligature de l'artère radiale au dessus du poignet droit.

1. *Incision de la peau :* longueur 3^{cm}. Sur le *bord externe* du m. *premier radial.*

2. *Division* attentive du feuillet superficiel de *l'aponévrose antibrachiale.*

3. *L'artère,* accompagnée de deux veines, est entre le m. *premier radial* (radialis internus) et le m. *long supinateur* (s. brachio-radialis).

2. Ligature de l'artère cubitale au dessus du poignet droit.

1. *Incision de la peau :* longueur 3^{cm}. Sur le *bord externe* du tendon du m. *cubital antérieur* (ulnaris internus), qui s'insère à l'os pisiforme.

2. *Division* attentive du feuillet superficiel de *l'aponévrose antibrachiale.*

3. *L'artère,* accompagnée de deux veines, est entre le tendon du m. *cubital antérieur* et celui des tendons du *fléchisseur superficiel des doigts,* qui se trouve le plus rapproché du cubitus.

Le nerf *cubital palmaire* se trouve à son côté interne.

Pl. XIII.

Ligature de l'artère iliaque primitive (gauche).

1. *Incision de la peau :* longueur 10—12^{cm}. Commence à 3^{cm} en dedans et au dessous de l'épine iliaque antérieure supérieure, et monte, en décrivant une courbe légèrement concave en dedans, directement en haut vers la dernière côte.

2. *Division* de la *couche adipeuse*, de *l'aponévrose superficielle,* des *plans musculaires* du *grand oblique*, du *petit oblique*, du *transverse,* et du mince feuillet du *fascia transversalis,* jusqu'à ce que le *péritoine* soit à découvert.

3. Le *péritoine* est repoussé avec précaution en *dedans,* du *côté de l'ombilic,* et maintenu avec *les doigts* contre le bord interne de la plaie.

4. *L'uretère* reste dans la plupart des cas en contact avec le péritoine; s'il en est autrement, on le voit coupant obliquement l'endroit où se trouve l'artère et l'on doit éviter de le blesser.

5. *L'artère iliaque primitive* est alors entièrement à découvert, de l'aorte à sa bifurcation; la veine iliaque (gauche) est à son côté interne; à droite, elle est *derrière* l'artère.

NB. Le meme procédé peut aussi servir pour la ligature de *l'artère iliaque interne.*

Tab. XII.

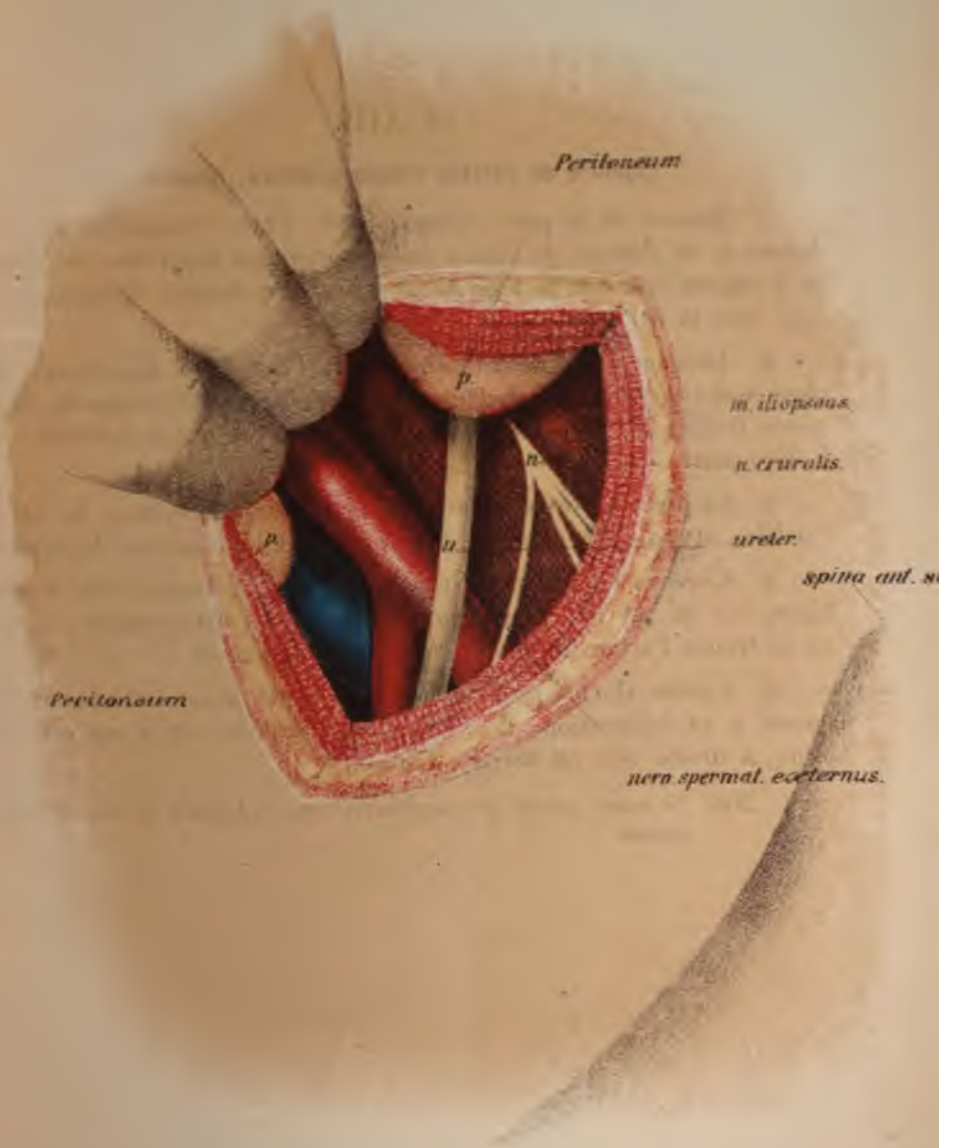
Peritoneum
p.
m. iliopsoas.
n.
n. cruralis.
p.
u.
ureter.
spina ant. s
Peritoneum
nerv. spermat. externus.

Tab XIV

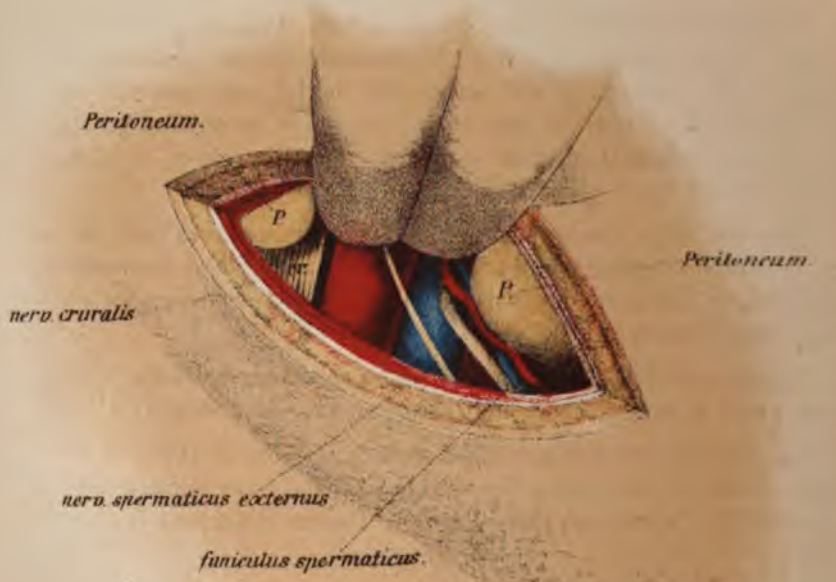
Peritoneum.
P
Peritoneum
P
nerv. cruralis
nerv. spermaticus externus
funiculus spermaticus.

Tab. XV

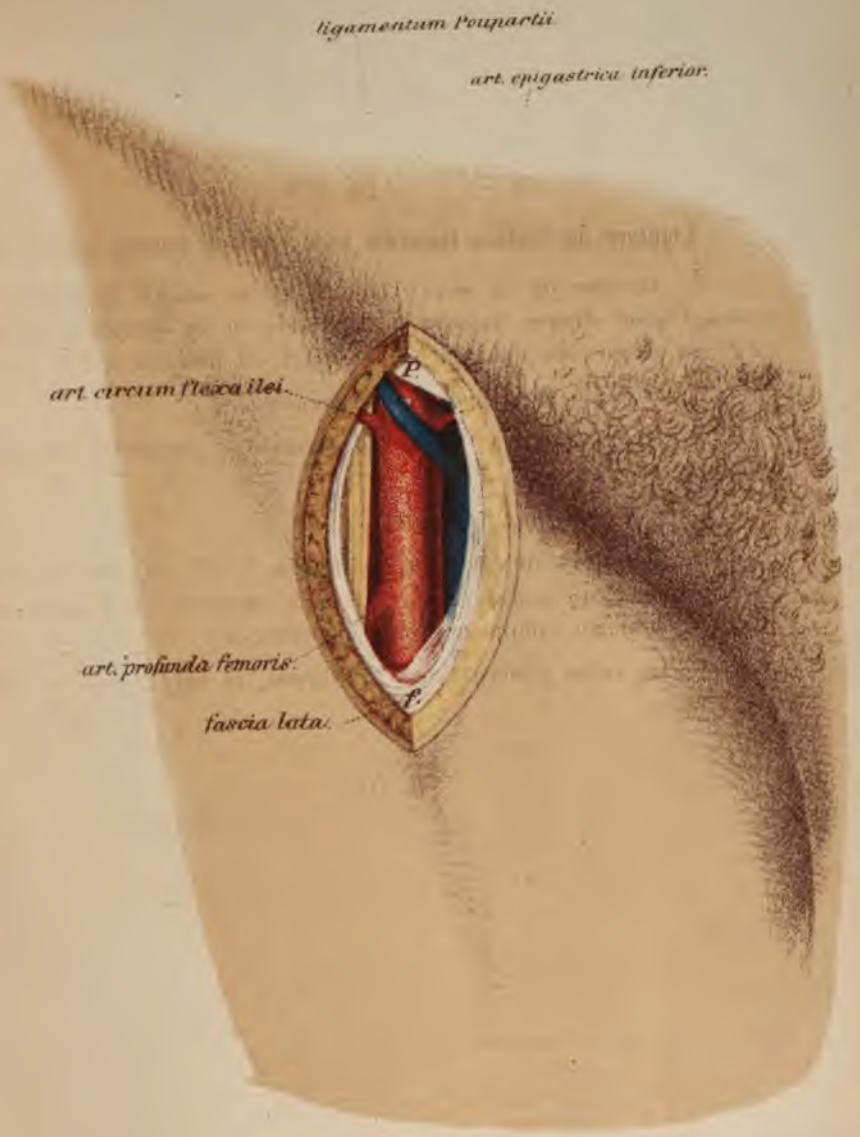
ligamentum Pouparti
art. epigastrica inferior.
art. circum flexa ilei.
P.
art. profunda femoris.
f.
fascia lata.

Pl. XV.

Ligature de l'artère fémorale sous l'arcade crurale (côté droit).

1. *Incision de la peau :* commence au *milieu de l'espace compris entre l'épine iliaque antérieure supérieure* et la *symphyse du pubis*, à 2^{cm} au dessus du ligament de Poupart, et descend à 5^{cm} au dessous.

2. *Division de l'aponévrose superficielle.*

3. *Division* de la *couche adipeuse;* les *ganglions* sont *rejetés de côté* ou *extirpés.*

4. *Division* du *fascia lata.*

5. *Ouverture* de la *gaîne vasculaire*, à 1^{cm} *au dessous* de l'arcade crurale (parcequ'*immédiatement* sous le ligament de Poupart naissent l'art. circonflexe iliaque et l'art. épigastrique).

6. La *veine fémorale* est *en dedans,* le *nerf crural en dehors* de l'artère.

Tab. XV

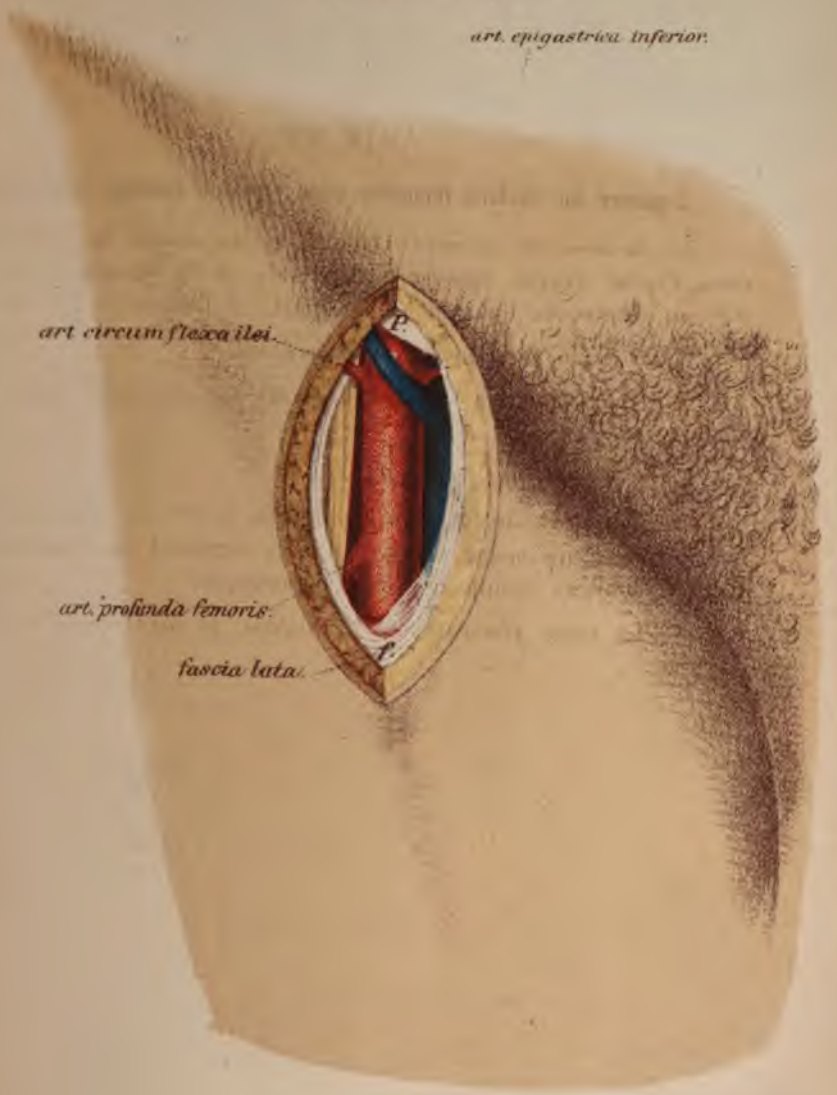
ligamentum Poupartii
art. epigastrica inferior.
art. circumflexa ilei.
P.
art. profunda femoris.
P.
fascia lata.

Tab. XVI

Pl. XVI.

Ligature de l'artère fémorale au dessous du point d'émergence de l'art. fémorale profonde (au sommet du triangle de Scarpa) (côté droit).

1. *Incision de la peau* : longueur 5^{cm}. Commence à six travers de doigt (8—10^{cm}) au dessous de l'arcade crurale, vers le bord interne du m. couturier.

2. Le *bord* du *m. couturier* est *mis à découvert* et tiré *en dehors.*

3. *Ouverture* de la *gaîne vasculaire.* La *veine fémorale* est *en dedans, un peu en arrière* de l'artère; le *nerf crural en dehors.*

Pl. XVII.

Ligature de l'artère fémorale à la partie moyenne de la cuisse (sous le m. couturier) (côté droit).

1. *Incision de la peau :* longueur 8—10$^{cm.}$ Sur la *partie moyenne* d'une ligne allant de *l'épine iliaque antérieure supérieure* au *condyle interne du fémur.** Le bistouri doit pénétrer *jusqu'au m. couturier.*

2. *L'aponévrose d'enveloppe du couturier* est *divisée*, le *muscle disséqué* et tiré *en dehors*, jusqu'à ce que la *paroi postérieure de la gaîne musculaire*, qui recouvre le cordon vasculaire, apparaisse.

3. Après l'ouverture de la gaîne des vaisseaux, *l'artère* est isolée. Sur elle se trouve le *nerf saphène;* derrière elle, la *veine fémorale.*

* A la face *postérieure* de ce condyle. Dr. R.

Tab. XXI.

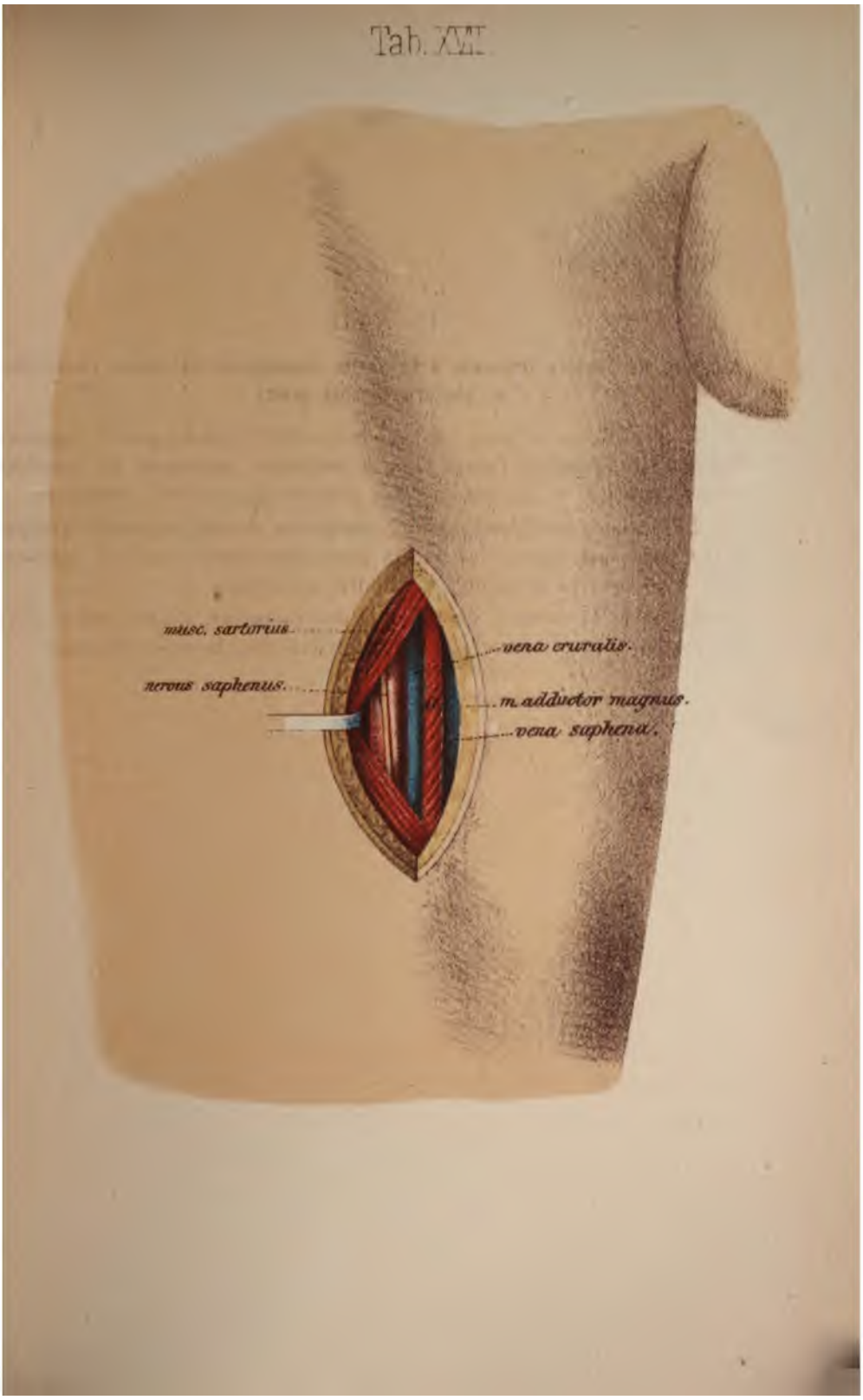
musc. sartorius
nervus saphenus
vena cruralis.
m. adductor magnus.
vena saphena.

Tab. XVIII

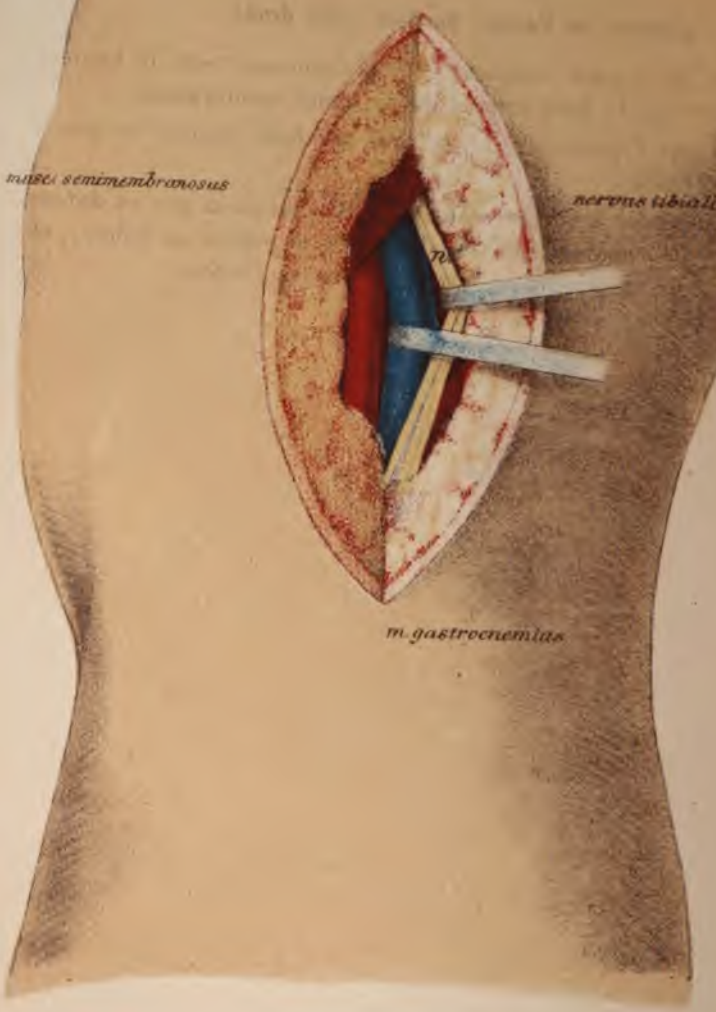

Pl. XVIII.

Ligature de l'artère poplitée (côté droit).

1. *Incision de la peau :* longueur 8$^{cm.}$ Parcourant toute la hauteur ı creux poplité sur le *bord externe* du m. demi-membraneux.

2. *Division de l'épaisse couche de tissu cellulaire* jusqu'à ce que le *rf tibial* soit visible.

3. Le *n. tibial* est attiré *en dehors*; *derrière lui* et *un peu en dedans* trouve la *veine poplitée*, qui est disséquée et *rejetée en dehors; en rière* de la veine et *un peu en dedans* se trouve *l'artère.*

Pl. XIX.

Ligature de l'artère tibiale antérieure au tiers supérieur de la jambe (côté gauche).

1. *Incision de la peau :* longueur 6—8$^{cm.}$ A 3^{cm} *en dehors* de la *crête du tibia* (au milieu de l'espace compris entre le tibia et le péroné).

2. *Division de l'aponévrose.* On cherche ensuite *l'interstice* situé entre le *m. jambier antérieur* et le *long extenseur du gros orteil;* cet interstice est *élargi* avec *l'extrémité du doigt indicateur*, jusqu'à ce que l'aponévrose profonde apparaisse.

3. *L'aponévrose profonde divisée* avec prudence, on voit *l'artère* accompagnée de deux veines; à son *côté externe* est le *rameau profond du nerf péronier.*

Tab XIX

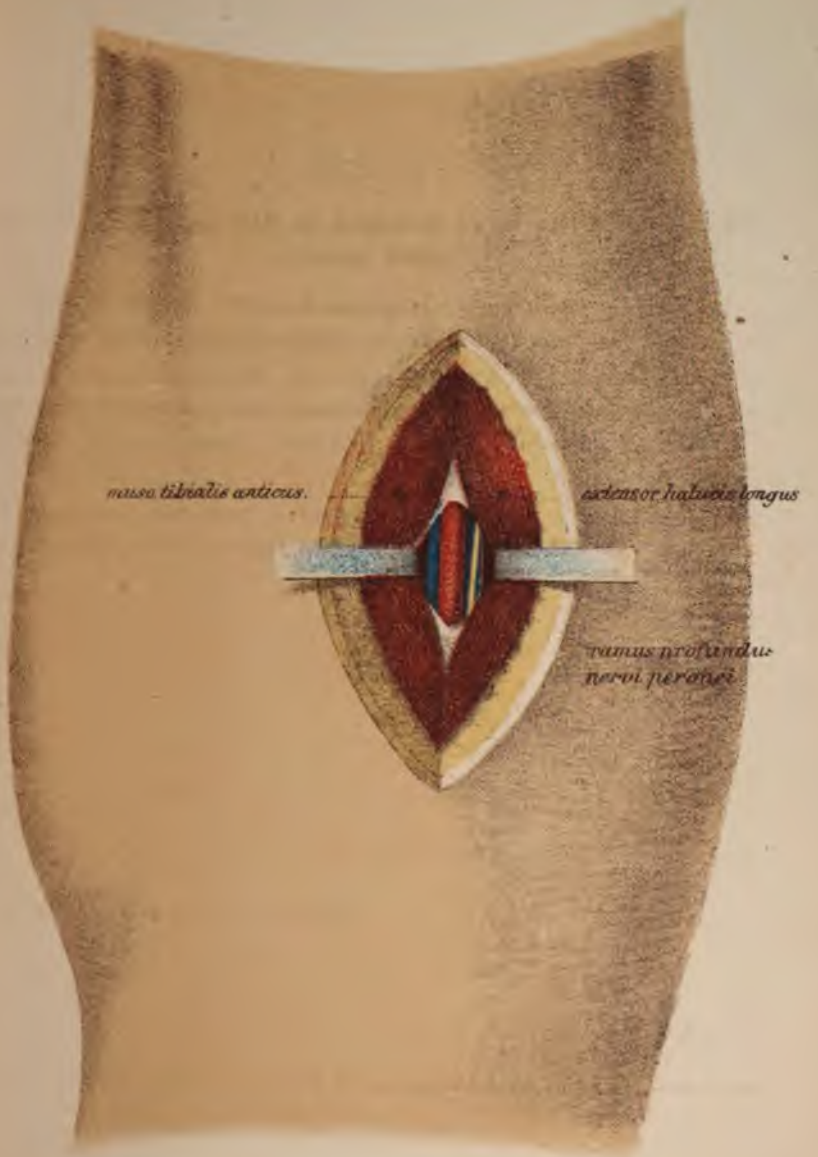
musc. tibialis anticus.
extensor hallucis longus
ramus profundus
nervi peronei

Tab. XX

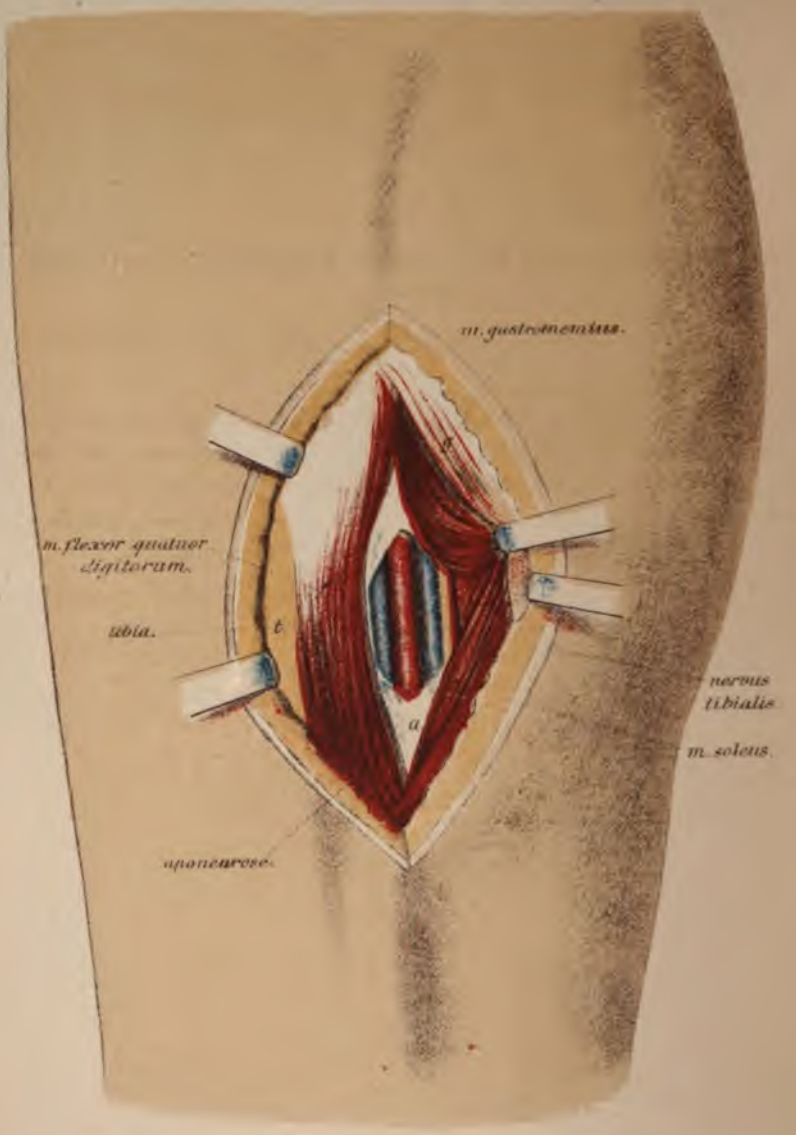
m. gastrocnemius.
m. flexor quatuor digitorum.
tibia.
t
d
a
nervus tibialis
m. soleus.
aponeurose.

Pl. XX.

Ligature de l'artère tibiale postérieure au tiers supérieur de la jambe (côté droit).

1. *Incision de la peau :* longueur 8—10^{cm}. A un centimètre en dedans du tibia.

2. Après la *division de l'aponévrose*, le bord du *jumeau interne* et celui du *soléaire* sont séparés du *long fléchisseur commun des orteils*, réclinés en *arrière*, et l'interstice musculaire est élargi avec l'extrémité du doigt, jusqu'à ce qu'on arrive sur *l'aponévrose profonde*, formée des expansions fibreuses du soléaire et de l'aponévrose jambière.

3. *Celle-ci divisée*, paraît *l'artère* entre deux veines; un peu plus en arrière est le *nerf tibial postérieur* (n. tibialis).

Pl. XXI.

Ligature de l'artère tibiale antérieure au tiers inférieur de la jambe (côté gauche).

1. *Incision de la peau :* longueur 5—6 cm. Longeant en dehors, à un travers de doigt, la crête du tibia.

2. Division de *l'aponévrose.* L'interstice, qui se trouve *entre* le *jambier antérieur* et *l'extenseur propre du gros orteil*, est élargi *avec le doigt,* jusqu'à ce qu'on soit sur le ligament interosseux (2—3 cm de profondeur).

3. C'est sur ce ligament qu'est *l'artère,* entre deux veines, accompagnée en avant et en dedans par le rameau profond du *nerf long péronier latéral* (nervus peroneus).

Tab. XXI.

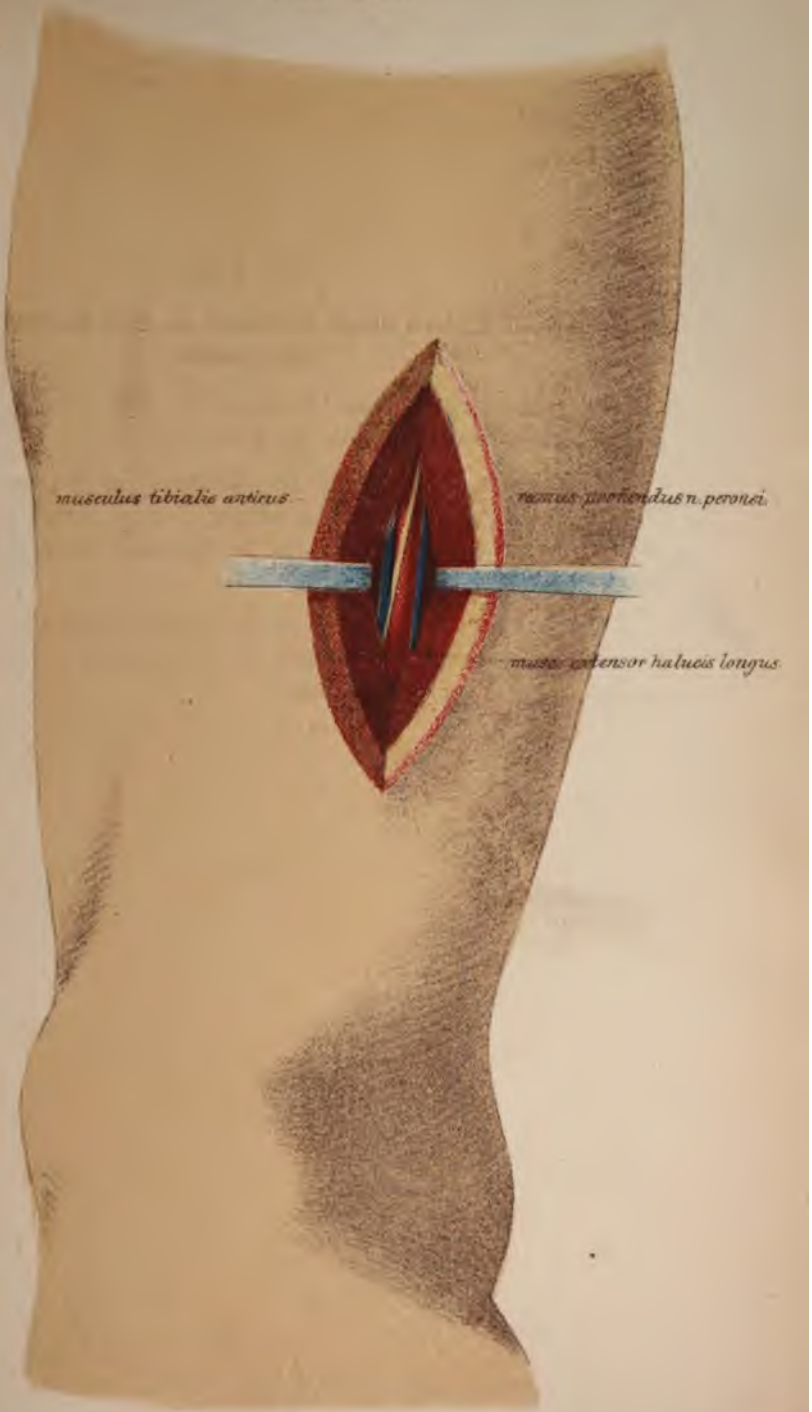
musculus tibialis anticus
ramus profundus n. peronei
musc. extensor hallucis longus

Tab XXII

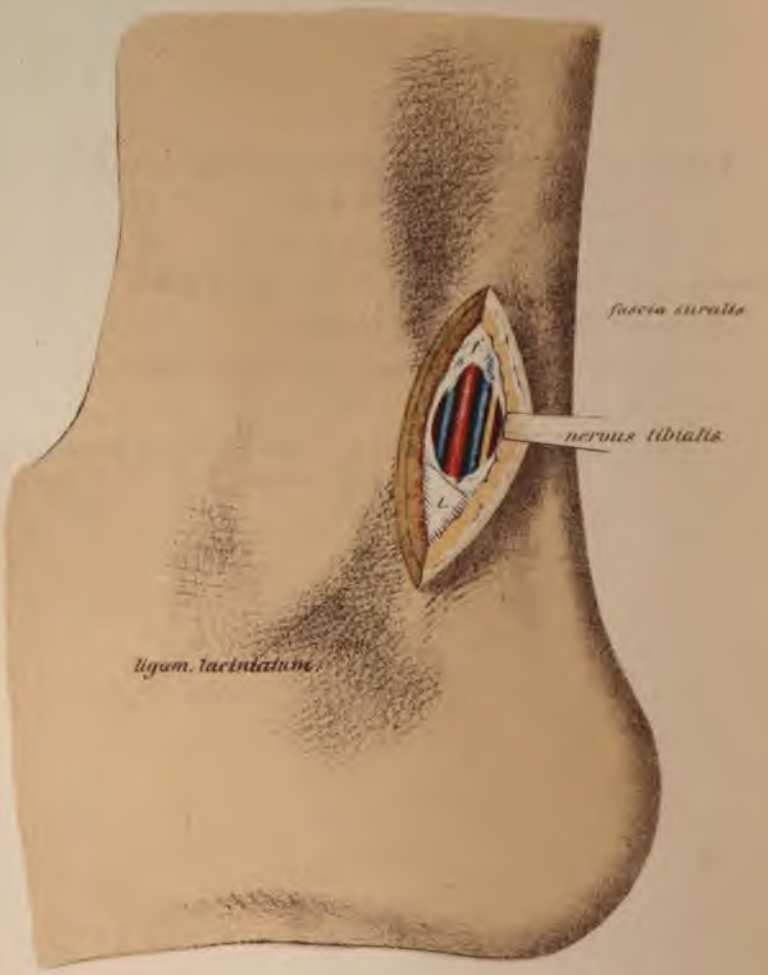

Pl. XXII.

Ligature de l'artère tibiale postérieure derrière la malléole interne (côté droit).

1. *Incision de la peau :* longueur 3—4^{cm}. *Au milieu de l'espace compris entre la malléole interne* et le *tendon d'Achille.*

2. *Division de l'aponévrose jambière.*

3. Immédiatement au dessous est *l'artère* entre deux veines; en *arrière* se trouve le *nerf tibial postérieur.*

NB. Il faut se garder d'ouvrir les *gaînes des tendons du jambier postérieur* du *long fléchisseur commun des orteils* et du *long fléchisseur du gros orteil.*

C. SAIGNÉE. (PHLÉBOTOMIE, VENAESECTIO.)

1. Pour tirer du sang, on ouvre ordinairement la veine la plus saillante du pli du coude.

2. C'est presque toujours la *veine médiane basilique.* Comme dans la règle elle croise l'artère humérale, qui ne s'en trouve séparée que par la fine expansion aponévrotique du biceps, il est prudent de rechercher avant l'opération les pulsations de l'artère, et d'ouvrir la veine au dessus ou au dessous du point d'intersection des deux vaisseaux.

3. Le patient *couché* laisse pendre le bras pour distendre les veines.

4. On applique alors le *bandage circulaire de la saignée du pli du bras*, c. à d. qu'avec une bande (un mouchoir plié en cravate) on serre la partie moyenne du bras assez fortement pour empêcher le retour du sang par les veines superficielles, sans gêner cependant le cours du sang artériel (le pouls radial doit persister). La bande est nouée de telle sorte qu'en tirant sur le bout inférieur de la rosette, elle soit de suite desserrée.

5. L'opérateur fixe le bras en plaçant sous son aisselle la main du malade; la veine, par la pression du pouce au dessous du point choisi pour l'incision.

Fig. 286.



Saignée avec la lancette.

6. Avec une lancette (fig. 286) ou mieux avec le phlébotome de Lorinser (pl. XXIII) on ponctionne la veine; on relève ensuite la pointe de l'instrument de manière à diviser *obliquement* sur une étendue de 5^{mm} la paroi antérieure du vaisseau.

7. Le sang doit jaillir d'un jet vigoureux. Si l'écoulement s'arrête, s'il se fait mal, il faut le faciliter en faisant ouvrir et fermer la main.

Tab. XXIII.

Fig. 287.

Bandage après la saignée.

8. Quand il s'est écoulé une suffisante quantité de sang, la bande est détachée; après avoir détruit avec le pouce le parallélisme entre la plaie cutanée et l'incision de la veine, on applique une compresse antiseptique; puis le bras légèrement fléchi, le pansement est maintenu par un bandage croisé (fig. 287).

D. TRANSFUSION.

(TRANSFUSION DE SANG HUMAIN.)

Fig. 288.

Défibrination du sang.

1. On pratique une saignée à un homme *robuste* et *bien portant.*

2. Le sang est recueilli dans un *verre propre* et de *suite défibriné*, ce qui se fait en le battant, en le remuant pendant cinq minutes avec une baguette bien propre, une spatule de verre, de bois ou de caoutchouc vulcanisé (fig. 288).

3. Le sang battu est filtré à travers un linge *propre* et *serré;* après cela on *l'agite* encore,

puis il est de nouveau *filtré* au travers d'un morceau de *satin blanc* dont l'apprêt a été préalablement enlevé par un lavage dans de l'eau distillée. Les filtres peuvent être mis dans un entonnoir propre de verre, ou fixés à un cadre de bois garni de petites chevilles (fig. 289 et 290).

Fig. 289.

Filtration du sang défibriné à travers un linge dans un récipient de verre.

4. Le sang filtré tombe dans un vase de verre *bien propre*, placé dans de l'eau à 40° centigr., et reste là jusqu'à ce qu'on s'en serve.

Fig. 290.

Filtration du sang défibriné à travers un morceau de satin dans une éprouvette de verre.

Observation. **Du sang défibriné peut être *conservé* pendant 24 h. dans un vase bien couvert et entouré de glace; mais alors il faut avant de le transfuser le réchauffer, en le mettant dans de l'eau chaude jusqu'à ce qu'il ait 36° centigr., et l'oxygéner, en injectant à plusieurs reprises avec une seringue de l'air dans le liquide (*Panum*).**

5. Pendant ce temps on a mis à nu chez le malade, par l'incision d'un pli de la peau, une *veine* superficielle (p. ex. la veine médiane basilique au pli du coude, ou la veine saphène interne (saphena magna) en avant de la malléole interne); la veine choisie est suffisamment isolée, pour qu'on puisse glisser au dessous *deux fils de catgut.*

6. Avec *l'un* de ces fils, on *lie* la portion périphérique de la veine; l'autre est destiné au bout central.

7. La veine isolée est *ouverte* de la manière suivante: avec une fine pincette on tire en haut la paroi supérieure, et d'un coup de ciseaux au dessous du point saisi, on fait une incision oblique, de façon à obtenir une petite plaie à lambeau.

8. Le lambeau soulevé pour rendre la plaie béante, on introduit dans le bout central de la veine une *canule* de verre (d'argent ou de caoutchouc durci) dont l'extrémité olivaire est solidement fixée au moyen du second fil de catgut (fig. 291).

Fig. 291.

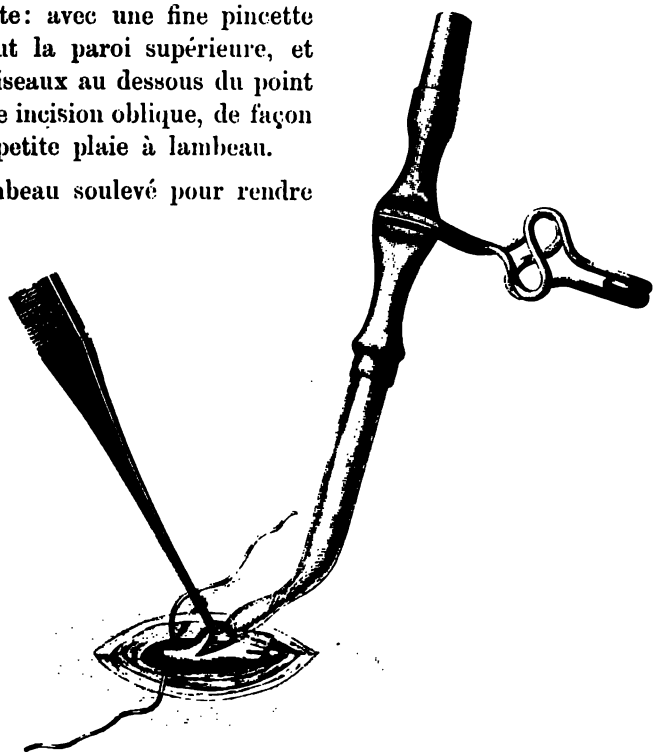

Introduction de la canule.

9. Avant l'application de la canule, celle-ci et le tuyau de caoutchouc, à l'extrémité duquel elle se trouve maintenue par un ajutage en caoutchouc durci, ont été remplis de sang défibriné (ou d'une faible solution de carbonate de soude [0,3 %], de sel de cuisine [0,5 %]; le tube est fermé par une pince à pression continue.

10. Pour *introduire dans la veine* le sang défibriné, ce qu'il y a de mieux c'est de recourir à la *pression hydrostatique* d'après le procédé employé pour l'irrigation des plaies, p. ex. comme suit:

11. On prend une éprouvette graduée en verre, contenant de 300—400 grammes de liquide, et se terminant en bas par une extrémité olivaire perforée, à laquelle s'adapte un tuyau de caoutchouc de 30 cm de longueur. Au bout inférieur de celui-ci se fixe un ajutage percé en caoutchouc durci, s'emboîtant exactement dans celui de la canule. Le calibre intérieur (lumen) de ces diverses pièces doit être partout le même, de sorte que nulle part dans le tube il n'y ait de saillie (fig. 290).

12. Le sang est versé dans l'éprouvette; dès que le liquide coule par le tuyau, on comprime celui-ci avec la pince immédiatement au dessus de son extrémité inférieure. En serrant le tube de bas en haut entre les doigts, on chasse l'air qu'il pourrait contenir.

13. Afin d'empêcher le refroidissement du sang, on peut envelopper l'éprouvette d'une poche à glace remplie d'eau chaude.

14. Le bout inférieur du tuyau (fig. 290) est alors introduit et fixé dans l'ajutage de la canule (fig. 291 en haut). On élève l'éprouvette d'une main, l'avant-bras du patient de l'autre, les deux pinces à pression sont enlevées, et l'on voit la colonne sanguine s'abaisser lentement dans le vase gradué (fig. 292).

15. Lorsque l'éprouvette est à peu près vide, on ferme le tuyau en le comprimant avec les doigts. La canule est extraite de la veine, dont on coupe le bout central; on lave la plaie avec de l'eau phéniquée et l'on panse antiseptiquement.

16. Il n'est pas très-pratique de se servir d'une *seringue* pour la transfusion: 1) parcequ'avec cet instrument on peut facilement exercer une pression trop forte; 2) parceque le contact du piston peut introduire dans le sang des impuretés (huile rance, particules desséchées de

liquides antérieurement employés, etc.); et 3) parceque le danger de l'introduction de l'air dans les veines est plus grand.

17. Pour conjurer ce danger, on pourra se servir de la *seringue en verre* d'Uterhart (fig. 293)

Fig. 292.

Transfusion par pression hydrostatique.

Fig. 293.

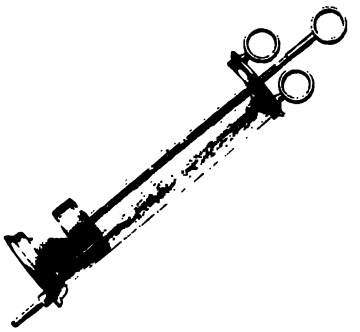

Seringue d'Uterhart pour la transfusion.

dans laquelle l'orifice découlement est excentrique, de sorte que l'air contenu dans l'instrument ne peut sortir, si l'on a soin de ne pas pousser le piston à fond.

18. On peut aussi choisir *l'appareil transfuseur de Collin* (fig. 294) adopté par l'armée Française; dans cet appareil une légère boule creuse

Fig. 294.

L'appareil transfuseur de Collin.

Fig. 295.

Baguette avec piston.

en aluminium, servant de soupape, empêche au sang de sortir par un autre orifice que par celui de la canule lorsqu'on pousse le piston, tandis qu'elle permet aux bulles d'air de s'échapper à la partie supérieure de l'entonnoir. L'injection d'air est tout à fait impossible.

19. Au reste il est facile de transformer en *excellente seringue* une éprouvette en verre, (fig. 292) à la seule condition que son diamètre intérieur soit partout le même; il suffit de visser à la baguette à défibriner un disque de caoutchouc durci, évidé sur sa hauteur, et (fig. 295) d'un diamètre inférieur de quelques millimètres à celui de l'éprouvette. Ce disque est garni d'ouate, de jute, de gaze ou d'une mèche de coton, le tout enveloppé de silk protectiv, et l'on obtient ainsi un piston absolument

propre et du calibre interne de l'éprouvette. Si cet appareil est tenu verticalement, et si l'on arrête la course du piston avant qu'il soit arrivé au bas de l'éprouvette, l'introduction de l'air dans les veines n'est pas à redouter.

20. Il est de la plus haute importance en employant la seringue de ne pousser le piston que *très lentement* et sans à-coups, afin de ne pas distendre le cœur droit outre mesure. Il ne faut jamais injecter plus de 25 grammes par minute. Dans la seringue à transfusion de Hasse (fig. 296), le piston est mu par un écrou qui permet de lui imprimer un mouvement lent et régulier.

Fig. 296.

Seringue à transfusion de Hasse.

21. Le moyen le plus sûr d'éviter les accidents sur-mentionnés, c'est d'après Hüter de faire la *transfusion artérielle*, c. à d. *d'introduire le sang dans une artère.* On choisit pour cela chez l'adulte, l'artère radiale au dessus du poignet, ou l'artère tibiale postérieure derrière la malléole interne; chez l'enfant, l'artère humérale au bord interne du biceps.

22. On isole l'artère de la manière déjà décrite, et l'on glisse sous elle deux ligatures de catgut. Avec l'une on lie l'artère à l'extrémité centrale de l'incision; on ouvre le vaisseau en taillant un petit lambeau, et l'extrémité de la canule, introduite dans le bout périphérique de l'artère, est solidement fixée avec le second fil.

23. Comme dans la transfusion artérielle une forte pression est nécessaire pour chasser le sang à travers les capillaires, il faut se servir d'une bonne seringue ou de l'appareil de Collin.

24. Aussitôt la transfusion terminée, la canule est retirée; on lie le bout périphérique de l'artère, on coupe la partie intermédiaire et la plaie est pansée antiseptiquement.

25. Dans nombre de cas on évitera la transfusion en recourant au refoulement temporaire du sang des membres, fortement serrés

depuis leur extrémité par des bandes élastiques (*Autotransfusion.* — Müller). Il sera possible aussi par l'emploi de ce moyen, de conserver une vie qui s'éteint, jusqu'à ce qu'on puisse pratiquer la transfusion.

E. AMPUTATION DES MEMBRES.

(AMPUTATIONS ET DÉSARTICULATIONS.)

I. RÈGLES GÉNÉRALES POUR LES AMPUTATIONS.

a. Dispositions préalables.

1. On désigne à chaque aide sa place et ses fonctions. Le patient est couché de manière à être commodément chloroformé, et à laisser à l'opérateur, à ses aides, une espace suffisant.

2. Les *surfaces de section* du membre amputé doivent recevoir le jour en plein.

3. La position la plus avantageuse pour *l'opérateur*, c'est d'être *à la droite* du membre à amputer (fig. 297).

4. Avant l'opération on rase la peau de la région qu'intéresse l'amputation; on la *nettoie* très-soigneusement avec une brosse et du savon, puis on fait de *larges lotions* avec une forte solution phéniquée.

5. Au début de la narcose, le *sang* du membre est *refoulé* jusqu'au dessus de l'endroit où l'on veut amputer. La bande élastique enlevée, la peau est de nouveau lavée avec la solution phéniquée.

6. On suivra strictement les règles de la *méthode antiseptique* pendant toute la durée de l'opération (v. pag. 12).

b. Section des parties molles.

Les *parties molles* doivent être divisées de façon à *recouvrir largement* l'os scié. La meilleure manière de sectionner les muscles, c'est de les couper *perpendiculairement* à l'axe du membre, car dans les coupes obliques les vaisseaux étant aussi divisés obliquement, leur ligature est bien plus difficile et moins sûre. Pour ce motif, de toutes les méthodes les meilleures à conseiller sont: la *méthode circulaire* et la *méthode à lambeaux cutanés avec section circulaire des muscles.*

Fig. 297.

Organisation d'un groupe d'amputation.

1. Procédé circulaire en un seul temps (Celse).

Avec un couteau à amputation (fig. 298) dont la longueur est proportionnée à l'épaisseur du membre, on coupe *d'un seul trait* toutes

Fig. 298.



Quatre couteaux à amputation.

les parties molles jusqu'à l'os, qui est scié *de suite* (fig. 299). Mais pour que les chairs puissent être réunies sans tension sur l'os, il faut

Fig. 299.

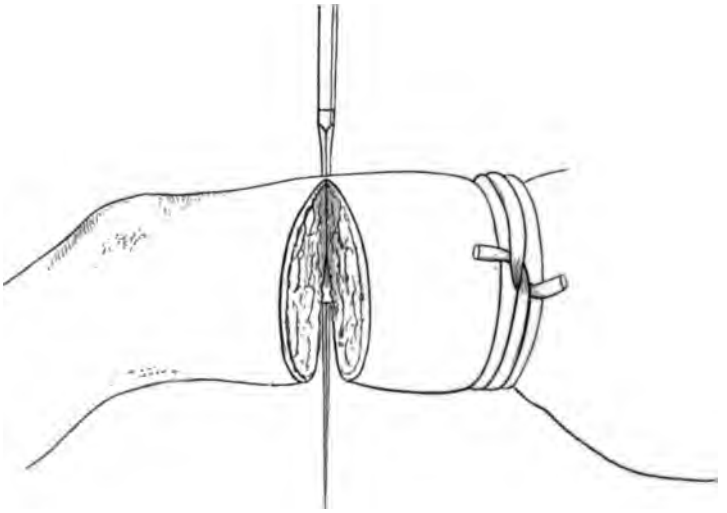

Procédé circulaire en un seul temps.

scier de nouveau celui-ci aussi haut que l'exige le diamètre du membre. Pour cela on saisit l'extrémité osseuse avec un pince à griffes, et tandis que les parties molles sont fortement rétractées en haut, on décolle le périoste avec une rugine, jusqu'à ce que l'os soit assez dégagé* (fig. 300).

Fig. 300.

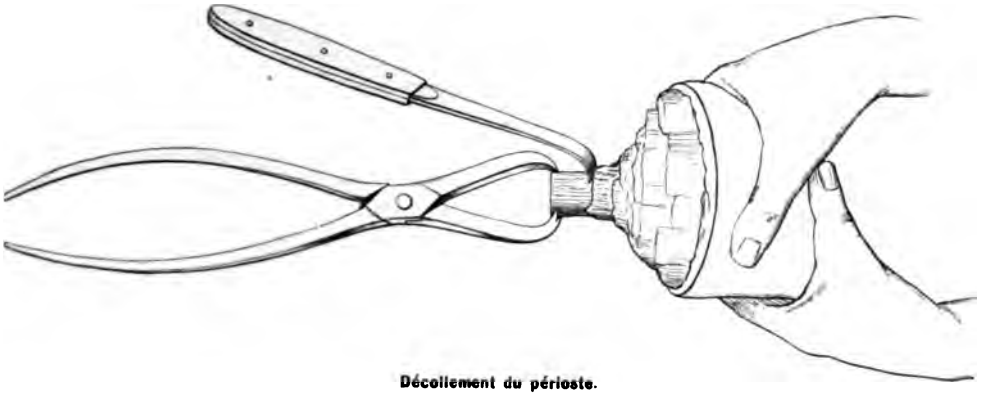

Décollement du périoste.

Fig. 301.

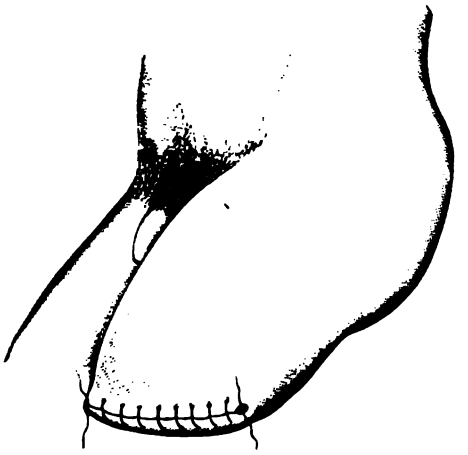

Moignon après amputation circulaire en un seul temps.

Pour les membres qui n'ont qu'*un os*, ce procédé donne la plaie la plus petite et la plus régulière; il ne convient cependant pas pour les membres ayant une forte musculature, mais il s'applique parfaitement aux sujets émaciés, épuisés par une longue suppuration.

La plaie peut être réunie dans tous les sens par la suture. La fig. 301 représente l'aspect du moignon après réunion transversale.

* Cette manière de faire a déjà été recommandée par Brunninghausen dans ses : "Erfahrungen und Bemerkungen über die Amputation", Bamberg 1818. pag. 65 und 76.

2. *Procédé circulaire en deux temps, ou double incision circulaire de la peau et des muscles* (Petit).

Une incision circulaire divise tout d'abord la peau (fig. 302). Celle-ci, fortement tirée en haut par les mains de l'aide désigné, est

Fig. 302.



Procédé circulaire en deux temps.

détachée de l'aponévrose avec le couteau dirigé *perpendiculairement à l'axe du membre,* (fig. 303) (et non pas comme dans la fig. 304) sur une étendue suffisante, pour qu'on puisse retrousser les téguments à la manière d'une manchette, dont la hauteur est égale au rayon de la circonférence du membre. Si la manchette est trop étroite à cause de la conicité de la région, on fend la peau longitudinalement sur un ou sur deux points opposés (lisez : désarticulation du genou). Au niveau

Fig. 303.

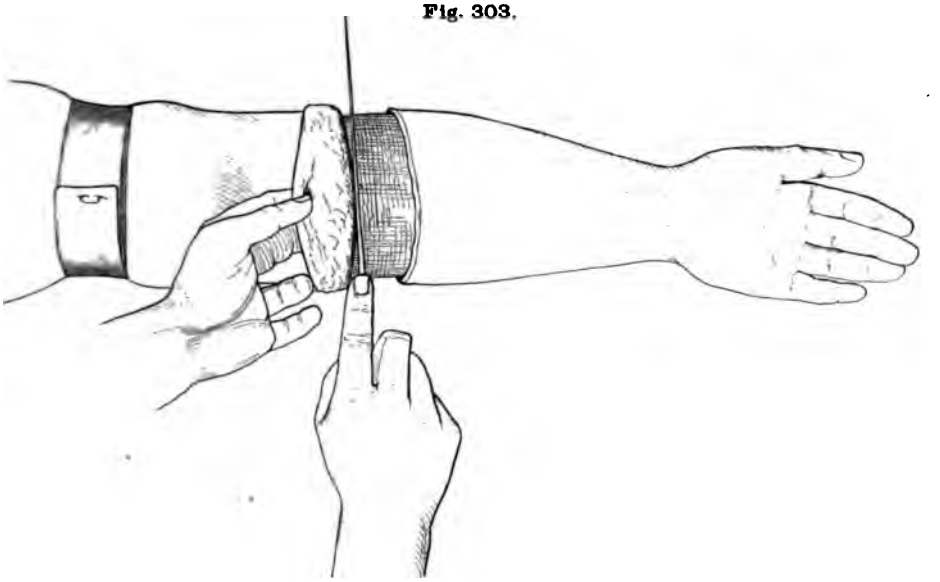

Dissection de la manchette.

Fig. 304.

Dissection fautive de la manchette.

du pli de la manchette, on coupe d'un vigoureux trait de couteau les muscles jusqu'à l'os, qui est scié de suite après (fig. 305 et 306).

Fig. 305.

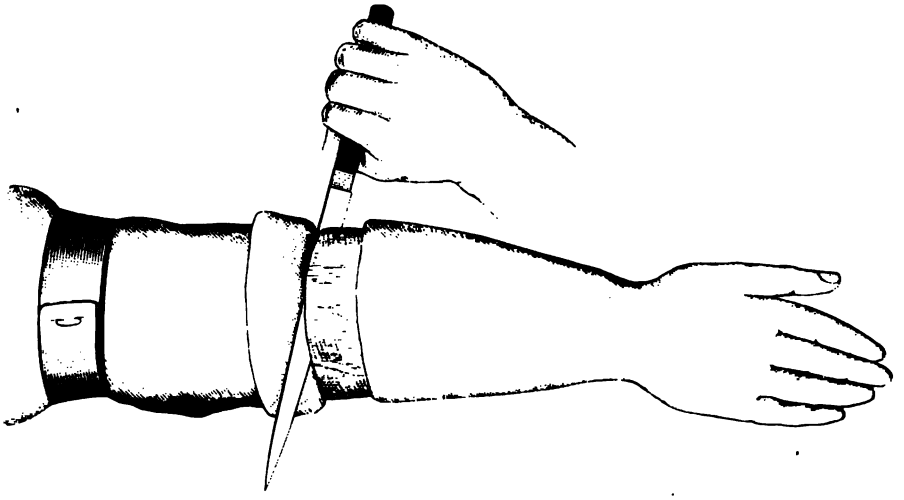

Incision circulaire des muscles longeant le pli de la manchette retroussée.

La fig. 306 représente l'aspect du moignon.

Fig. 306.



Moignon après amputation par le procédé circulaire en deux temps.

3. *Procédé à lambeaux cutanés* (Brünninghausen).*

Avec un grand couteau légèrement convexe (fig. 307), on coupe deux lambeaux cutanés demi-circulaires, qui sont détachés jusqu'à

Fig. 307.

Couteau à lambeau de Langenbeck.

* l. c. pag. 81. Voyez aussi: Liston, practical Surgery. 3ème edit. pag. 378.

leur base de l'aponévrose et rabattus en haut (fig. 308). Dans la plupart des cas, il est préférable de tailler un *grand lambeau antérieur*

Fig. 308.

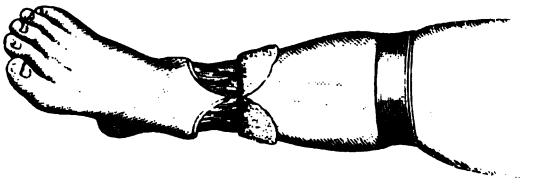

Deux lambeaux cutanés de même grandeur.

et un *petit lambeau postérieur* (fig. 309), de sorte que le premier tombe par son propre poids au devant du moignon. On peut aussi diviser

Fig. 309.

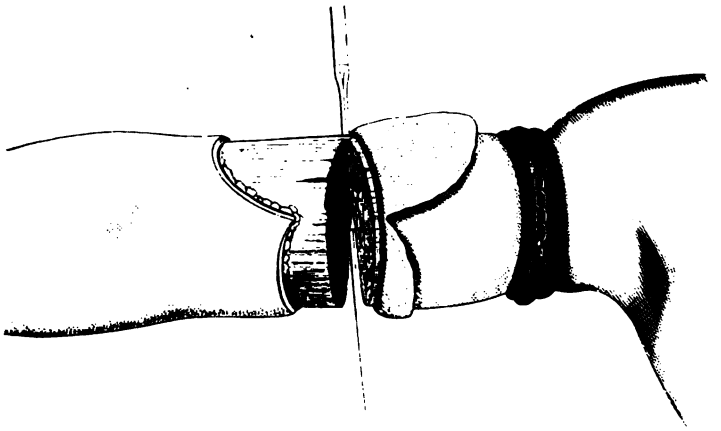

Grand lambeau cutané antérieur et petit lambeau cutané postérieur.

la peau en arrière au moyen d'une incision demi-circulaire, et la séparer des tissus sous-jacents par quelques traits de couteau (fig. 310), comme on le fait pour la manchette (fig. 303). Dans ce cas, la base du grand lambeau antérieur doit être *un peu plus étroite* que la demi-circonférence du membre, et sa longueur égale au diamètre vertical de celui-ci.

Fig. 310.

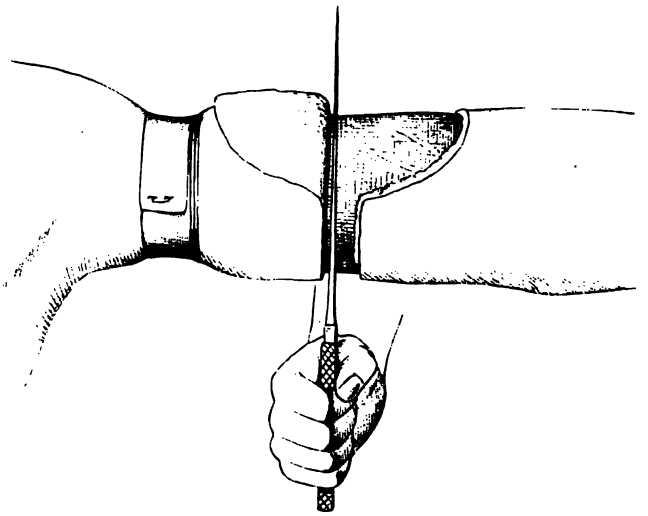

Lambeau cutané antérieur et incision demi-circulaire en arrière.

Au niveau du pli des lambeaux relevés, on coupe circulairement toute la masse musculaire jusqu'à l'os (fig. 309), qui est ensuite scié.

4. *Procédé à lambeaux musculaires.*

Les procédés, qui exigent des lambeaux taillés à la fois dans la peau et dans les muscles, sont en général peu recommandables, non seulement parcequ'ils donnent de vastes plaies, mais surtout à cause de la section oblique des artères.

On peut couper les lambeaux: 1) *de dehors en dedans* (Langenbeck) (fig. 311); il faut pour cela des couteaux très-tranchants; 2) *de dedans en dehors* (Verduin): on traverse les parties molles à la base du lambeau avec un long couteau à deux tranchants, en rasant l'os; puis par des mouvements étendus de va-et-vient, on coupe obliquement les chairs jusqu'à la périphérie (v. désarticulation de la cuisse).

Ce dernier mode d'agir ne saurait convenir dans les amputations faites pour des blessures par coup de feu, car le couteau est facilement arrêté par des projectiles cachés dans les parties molles ou par des esquilles osseuses. Les couteaux à double tranchant ne sont pas

Fig. 311.

Procédé à lambeaux musculaires. Direction du couteau d'après Langenbeck.

non plus très pratiques, parceque leur dos affilé, parfois mal dirigé, divise les vaisseaux sur plusieurs points dans l'épaisseur des lambeaux. Il faut aussi tenir compte de ce que ces couteaux sont beaucoup plus difficiles à aiguiser que les couteaux ordinaires; et d'ailleurs, avec ces derniers on peut tout aussi bien tailler les lambeaux de dedans en dehors, surtout si leur pointe a la forme du plus long des couteaux représentés fig. 298.

Une modification du procédé à lambeaux musculaires, c'est *la méthode ovalaire* (Langenbeck),* dans laquelle deux lambeaux sont réunis par une incision transversale sur la face du membre opposée à celle où se trouve leur point de départ, de sorte que la plaie représente à peu près la forme d'un cœur de carte à jouer. Elle convient surtout aux désarticulations de petites jointures (p. ex. des doigts et des orteils). Pour les membres plus volumineux, elle n'offre aucun avantage sur les autres méthodes, abstraction faite de la plus grande rapidité d'exécution, qui n'est plus prise en considération depuis l'emploi du chloroforme et du refoulement du sang. Son exécution parfaite exige une grande habitude et des couteaux bien tranchants, ce qu'on ne trouve pas toujours à la guerre.

* Et Scoutten en 1827. — Dr. R.

c. Section des os.

1. Après avoir divisé les parties molles, l'opérateur change le couteau contre une scie à amputation (fig. 312—313); il appuie la lame

Fig. 312.

Scie en arc.

Fig. 313.

Scie pleine.

de cet instrument contre l'ongle de son pouce gauche, perpendiculairement à l'os (fig. 314) qu'il scie par de longs mouvements de va-et-vient, sans peser, avec une vitesse modérée.

Fig. 314.

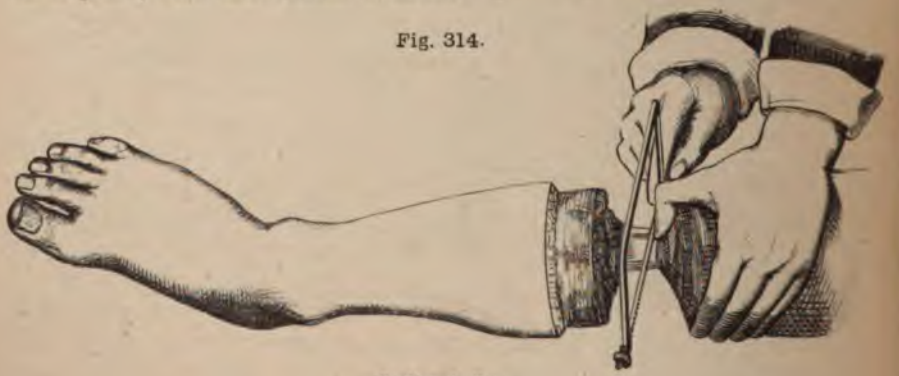

Section de l'os.

Fig. 315.



Fig. 316.



Compresses fendues

pour un os. pour deux os.

Fig. 317.

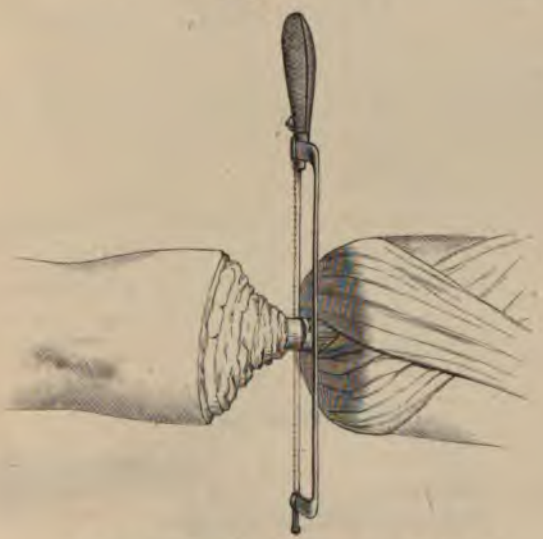

Rétraction des chairs avec la compresse fendue.

2. Pendant la section de l'os, l'assistant placé à la racine du membre, attire fortement les chairs à lui, soit avec les mains seules, soit par l'intermédiaire d'une compresse fendue, lavée à l'eau phéniquée (fig. 315, 316 et 317). L'aide chargé de l'extrémité inférieure du membre, la soutient solidement; mais lorsque l'os est à peu près divisé, il la fléchit légèrement en bas pour faciliter le jeu de la scie.

3. S'il y a *deux os*, il faut avant de les scier, couper toutes les parties molles de l'espace interosseux, avec

un couteau étroit (v. fig. 298) dirigé ainsi que l'indique la fig. 318 de *a* en *b*, pour l'un des côtés.

Fig. 318.

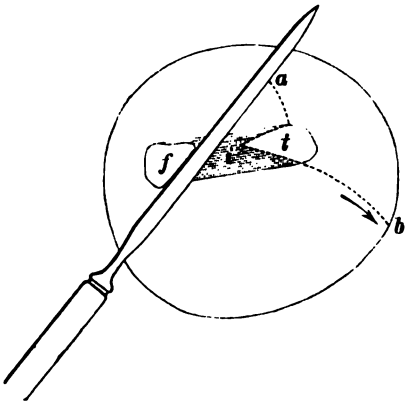

Manière de diriger le couteau dans un espace interosseux.

f: Péroné. *t:* Tibia. *i:* espace interosseux.

Fig. 319.

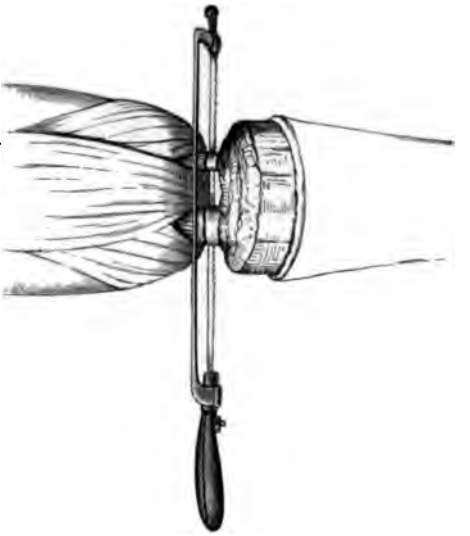

Section de deux os.

Rétraction des chairs avec une compresse à trois chefs.

4. Ensuite le chef moyen d'une compresse fendue, glissé entre les os à l'aide d'une pincette, sert à relever les chairs (fig. 319), et l'on scie les deux os à la fois (fig. 320).

Fig. 320.

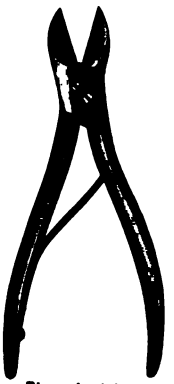

Pince incisive.

5. La section faite, les arêtes tranchantes sont adoucies à la lime, les esquilles abattues avec une scie fine, les aspérités égalisées avec une pince incisive.

Fig. 321.

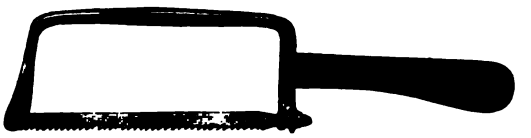

Scie pour les phalanges.

Tab XXIV

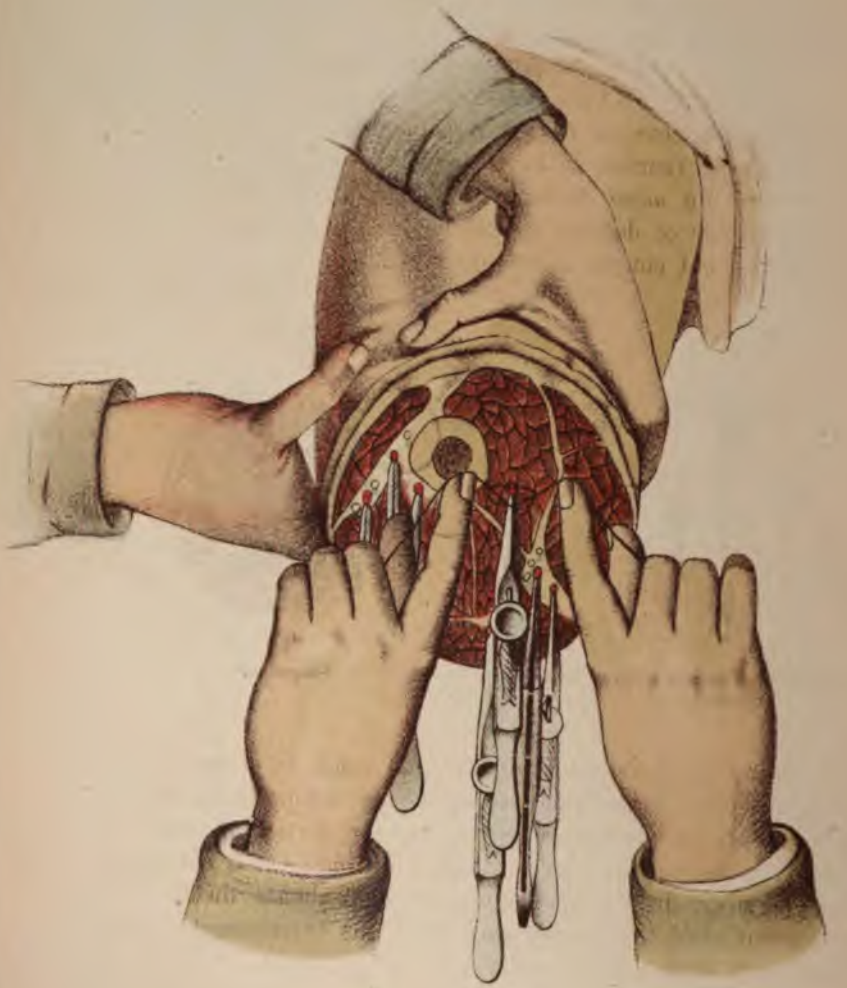

d. Hémostase.

1. On saisit ensuite avec une pince à verrou (v. pl. XXIV) *tous* les vaisseaux béants, artères et veines, dont on s'est remis en mémoire la situation en jetant un coup d'œil sur des planches (coupes) anatomiques (v. pl. XXVI—XXX). On fixe autant de pinces qu'il y a de vaisseaux divisés; ceux-ci sont liés solidement les uns après les autres avec du catgut (cordes de boyau phéniquées). On se sert pour nouer les ligatures du *nœud de batelier* (fig. 22), et *non pas* du nœud ordinaire (fig. 23), car ce dernier se relâche facilement (fig. 322). Les extrémités des fils sont coupés à 3 mm du nœud.

Fig. 322.

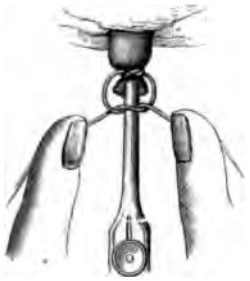

Ligature d'un vaisseau, la pincette à verrou restant suspendue.

Fig. 323.

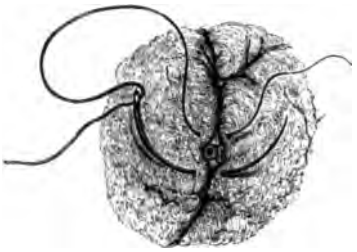

Filopressure.

2. S'il arrive qu'un vaisseau, donnant du sang, ne puisse être ni convenablement isolé, ni suffisamment attiré au dehors pour être lié, on le comprimera, en passant avec une aiguille fortement recourbée un fil à travers les parties molles voisines, de manière à envelopper entièrement le siège de l'hémorrhagie; les deux bouts du fil étant noués, on étreint ainsi le vaisseau avec les tissus environnants. C'est la *filopressure* (fig. 323).

3. Lorsqu'on n'a pas sous la main un matériel antiseptique pour ligatures, les artères seront obturées par la *torsion*; c. à d. que l'artère, saisie avec une pince à verrou, est tirée un peu au dehors et tordue six à huit fois sur son axe, suivant son calibre, pendant que la

Fig. 324.

Torsion d'une artère.

partie moyenne du bout saillant est fixé avec les doigts, ou mieux avec une autre pincette (*pinces à baguettes* d'Amussat) (fig. 324). Par ce procédé, la tunique interne de l'artère se recoquille en dedans, et ferme hermétiquement la lumière du vaisseau.

4. Lorsque tous les vaisseaux visibles sont liés, on enlève l'appareil compresseur, le tube ou la bande élastique, non pas en le *relâchant graduellement*, mais d'un seul coup en entier. Tout d'abord la plaie parait exsangue pendant quelques instants; mais le sang se met à sourdre de quelques endroits seulement, puis de toute la surface de section, comme s'il sortait d'une éponge.

5. Si alors on dirige sur la plaie une *douche glacée*, provenant d'un irrigateur contenant une solution phéniquée faible, au milieu de laquelle est plongé un vase cylindrique en ferblanc rempli d'un mélange de glace et de sel (fig. 325), on arrive à reconnaître facilement les plus petits vaisseaux encore saignants; saisis avec des pinces, ils sont liés de la manière indiquée.

Fig. 325.

Douche glacée.

6. L'hémorrhagie en nappe continue-t-elle malgré cela? Il faut de suite l'arrêter par l'élévation de la surface de la plaie, la compression directe avec une grosse éponge, la compression digitale de l'artère principale du membre (Langenbeck), ou par l'application d'un courant galvanique sur les chairs saignantes (Riedinger).

e. Réunion de la plaie.

Fig. 326.

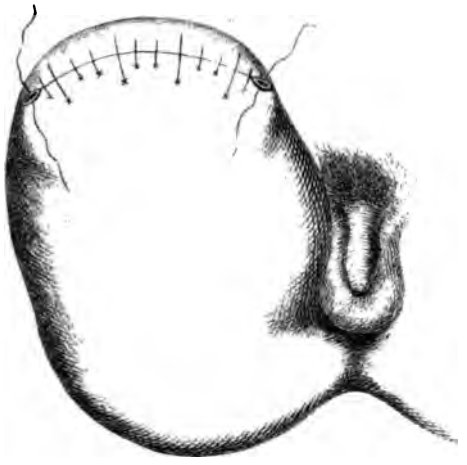

Réunion d'une plaie d'amputation.

Lorsque tout écoulement sanguin a cessé, il est procédé à la réunion de la plaie. Un drain, dont les extrémités dépassent les deux angles de la plaie, est placé dans le fond de celle-ci, puis ensuite les chairs, les téguments sont exactement réunis par de nombreux points de suture, (de soie phéniquée, de fil d'argent ou de catgut), alternativement profonds et superficiels (fig. 326).

f. Pansement du moignon.

Après avoir coupé les bouts du drain au niveau de la plaie, et après les avoir fixés avec de la soie, afin d'empêcher qu'ils ne disparaissent à l'intérieur des chairs, on recouvre la ligne de réunion d'une étroite bandelette de taffetas protecteur, recouverte elle même d'une bande plus large de *gaze de* Lister, imbibée d'une solution phéniquée. Avec des bandes semblables appliquées transversalement sur la plaie, dans toutes les directions, et bien maintenues par un bandage circulaire fait de même étoffe, on comprime régulièrement le moignon (fig. 327). Arrive enfin le pansement antiseptique de Lister (v. page 14, 8),

qui doit si possible remonter au dessus des circulaires les plus élevées, et dont le bord supérieur est renforcé d'épaisses couches de coton salycilé ou de jute.

Fig. 327.

Bandage d'un moignon d'amputation avec des bandelettes et des bandes de gaze phéniquée.

g. Position du moignon.

L'amputé, porté dans son lit, le moignon est placé horizontalement, à plat et non point relevé. S'il survient des soubresauts, des spasmes musculaires redressant le moignon, (ce qui se voit surtout après les amputations de cuisse), on le maintient abaissé au moyen d'un drap plié agissant par son simple poids.

Un cerceau en fil-de-fer protège le moignon, qui doit du reste demeurer à découvert, afin que tout écoulement de sang puisse être aperçu à temps par le gardien.

II. RÈGLES GÉNÉRALES POUR LES DÉSARTICULATIONS.

1. Dans la plupart des cas, le chirurgien aura plus de facilité pour opérer, s'il se place de manière à avoir la figure tournée du côté du patient, et s'il saisit de la main gauche le membre à enlever.

2. Pour la section des parties molles, la méthode circulaire convient moins que la méthode à lambeaux. Comme il s'agit ici de recouvrir de grandes surfaces osseuses, il faut tailler des lambeaux d'une dimension proportionnée, soit dans la peau seulement, soit dans la peau et dans les muscles sous-jacents.

3. Ce qu'il y a souvent de le plus pratique, c'est d'avoir un grand lambeau antérieur et un petit lambeau postérieur (genou, épaule, hanche); parfois le lambeau postérieur doit être le plus grand (articulation tibio-tarsienne, articulations de Chopart et de Lisfranc).

4. Pour de petites articulations (doigts, orteils), c'est la méthode ovalaire qu'il faut choisir.

5. Après la section des parties molles, on ouvre l'articulation disposée de telle sorte que les ligaments antérieurs, fortement tendus, cédent facilement sous le couteau.

6. La séparation compléte du membre se termine par la section des autres ligaments et de la capsule articulaire tout autour de la jointure; dans certains cas, on enlève avec la scie une partie des surfaces articulaires. Pour le reste, on se conduit comme dans les amputations.

III. AMPUTATIONS ET DÉSARTICULATIONS AU MEMBRE SUPÉRIEUR.

a. Désarticulation de la troisième phalange des doigts.

(Lambeau palmaire taillé de dehors en dedans.)

1. L'opérateur, auquel la main est présentée en pronation, saisit l'extrémité du doigt à opérer, et fléchit la troisième phalange.

2. Une incision arrondie, passant transversalement sur la tête de la seconde phalange, à 2 mm au dessous du point culminant de l'articulation, ouvre la jointure (fig. 328).

Fig. 328.

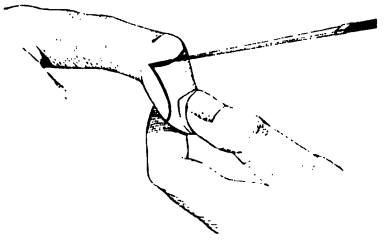

3. Les deux ligaments latéraux sont coupés avec la pointe du couteau; la lame, le tranchant dirigé en bas, passe derrière la face palmaire de la troisième phalange (fig. 329), et détache par des mouvements de va-et-vient un lambeau bien arrondi (fig. 330).

Fig. 329.



Fig. 330.

b. Désarticulation de la seconde phalange des doigts.

(Lambeau taillé de dedans en dehors, par transfixion.)

1. L'opérateur, auquel la main est présentée en supination, saisit l'extrémité du doigt à opérer, l'étend, enfonce un couteau étroit sous le pli articulaire, l'attire d'abord à lui, en relève ensuite le tranchant, de manière à tailler un lambeau bien arrondi (fig. 331).

Fig. 331.

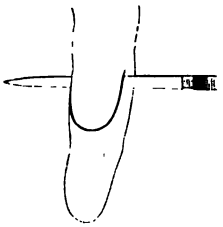

Fig. 332.

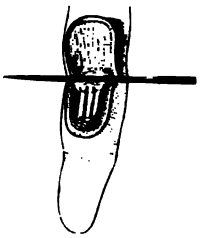

2. Le lambeau est rejeté en arrière, l'articulation mise en extension forcée, puis d'un seul coup, on divise par la plaie la capsule articulaire, les ligaments latéraux et la peau de la face dorsale de la jointure (fig. 332).

c. Désarticulation d'un doigt dans l'articulation métacarpo-phalangienne.

α. Procédé ovalaire.

1. L'opérateur placé au côté gauche du bras, tournant le dos à la figure du patient, saisit de la main gauche le doigt malade, dont un assistant écarte les deux doigts voisins, le met en extension suffisamment exagérée pour qu'il puisse voir sa face palmaire; le tranchant d'un couteau étroit passant au côté droit de la première phalange est appliqué sur le pli digito-palmaire; il le divise ainsi que la commissure interdigitale, contourne de nouveau le côté droit de la phalange, et vient s'arrêter sur la tête du premier métacarpien (où un point de repère a été marqué) (fig. 333).

Fig. 333.

2. Le couteau est reporté au côté gauche du doigt, au point de départ de la première incision; il coupe la peau jusqu'à l'os, contourne au niveau de la commissure interdigitale le côté gauche de la première

Fig. 334.

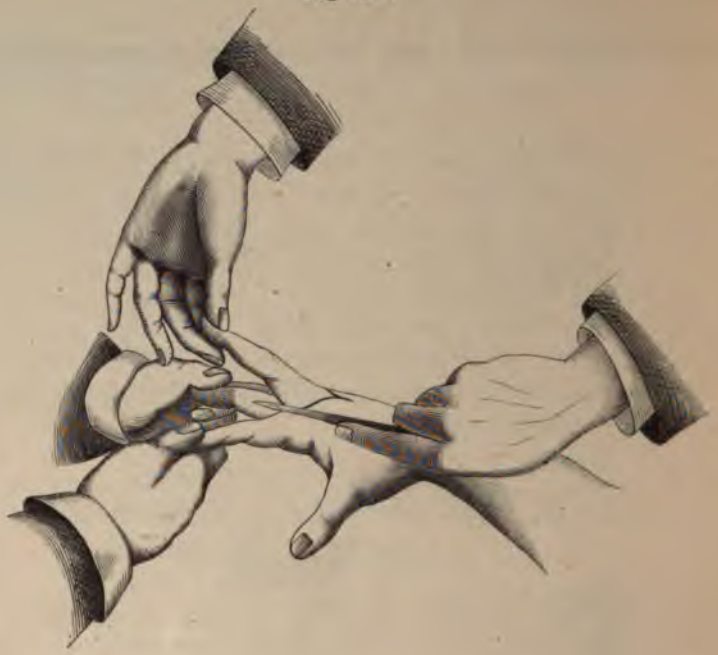

Fig. 335.

phalange, et vient rejoindre sur le dos de la main la section précédente (fig. 334). *

3. Suivant à nouveau le même chemin, le bistouri pénètre dans la jointure, divise les tendons, les ligaments latéraux et la capsule articulaire. La plaie a la forme d'un cœur de carte à jouer (fig. 335).

* Il me paraît plus simple de se placer en face du patient dont l'avant-bras est en pronation, et de tenir de la main gauche le doigt à opérer en l'étendant fortement; l'opérateur passe sous sa main gauche le couteau, qui, contournant le côté droit de la phalange, vient appuyer son talon sur le point de repère de la tête du premier métacarpien; attirée en bas, puis marchant horizontalement, la lame divise la peau, la commissure interdigitale, le pli digito-palmaire, et remonte sur le côté gauche de la racine du doigt en sectionnant les téguments, jusqu'à ce qu'elle ait rejoint son point de départ. Dr R.

β. *Procédé à lambeaux.*

1. Ce procédé convient surtout pour le premier, le second et le cinquième doigt, parcequ'ils sont accessibles par leur côté libre.

Fig. 336.

On taille un grand lambeau semi-lunaire, dont la base correspond à l'articulation, sur la face palmaire, dorsale ou latérale de la première phalange, puis il est relevé en arrière.

2. On détache du côté opposé un lambeau cutané plus petit, qui est de même rabattu en arrière.

3. En dernier lieu, on coupe les tendons au niveau de l'article, qui est ouvert par une incision circulaire (fig. 336).

NB. Pour l'annulaire, la désarticulation est représentée faite par le procédé à deux petits lambeaux latéraux; pour le médius, on voit le tracé palmaire de l'incision ovalaire.

d. Désarticulation carpo-métacarpienne du pouce.

α. *Procédé ovalaire.*

1. La première incision commence au côté cubital de la première phalange, au niveau de la commissure interdigitale, passe obliquement sur l'articulation métacarpo-phalangienne et longe le bord radial du métacarpien jusqu'à la base de cet os.

Fig. 337.

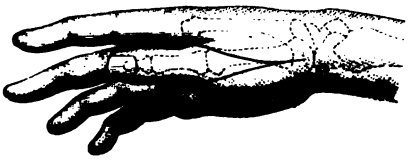

2. Le seconde incision, partant du même point, contourne le côté radial du pouce et se rencontre avec la première sur le milieu du métacarpien (fig. 337).

3. L'os est isolé des muscles avec la pointe du bistouri.

4. On ouvre l'articulation par le côté cubital entre le trapèze et le métacarpien; il faut avoir soin de tenir le bistouri tout près de la base de ce dernier, afin de ne pas ouvrir la jointure du second métacarpien et du trapèze, jointure qui communique avec les autres articulations du carpe.

5. La section des ligaments du côté radial (fig. 338) termine l'opération, qui laisse une cicatrice linéaire (fig. 339).

Fig. 338.

Fig. 339.

β. *Procédé à lambeau latéral de* Walther.

1. Le pouce en abduction, le tranchant du couteau est placé sur le milieu de la commissure interdigitale, qu'il divise par des mouvements de va-et-vient jusqu'à la base du premier métacarpien (fig. 340).

Fig. 340.

2. Pour éviter l'articulation du trapèze avec le second métacarpien, la pointe du bistouri est dirigée avec précaution sous la tête de l'os, et l'on ouvre ainsi l'article carpo-métacarpien.

Fig. 341.

3. L'abduction du pouce exagérée, le couteau est enfoncé dans la jointure jusqu'au côté radial du métacarpien; de là on dirige l'instrument en bas de manière à tailler un lambeau radial, dont l'extrémité arrondie se termine au niveau de la commissure interdigitale (fig. 341).

e. Désarticulation des quatre derniers métacarpiens avec conservation du pouce.

1. Dans la paume de la main, une incision curviligne oblique, commençant à la commissure du pouce et se terminant au bord cubital de la base du cinquième métacarpien, dessine la limite inférieure et palmaire d'un lambeau cutané semi-lunaire (fig. 342). On peut aussi tailler ce lambeau de dedans en dehors, par transfixion (fig. 343).

Fig. 342.

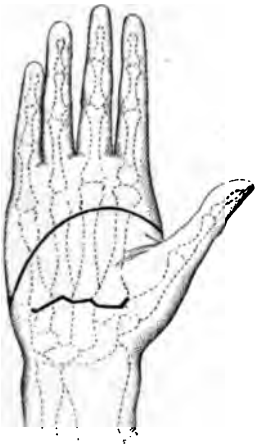

Incision palmaire.

Fig. 343.

Incision palmaire par transfixion.

Désarticulation des quatre derniers métacarpiens.

2. Sur le dos de la main, une incision, commençant obliquement à la commissure du pouce, remonte jusqu'au tiers supérieur du second métacarpien; de là elle va directement rejoindre sur le bord cubital de la main l'incision du lambeau palmaire (fig. 344).

Fig. 344.

Désarticulation des quatre derniers métacarpiens (incision dorsale).

Fig. 345.

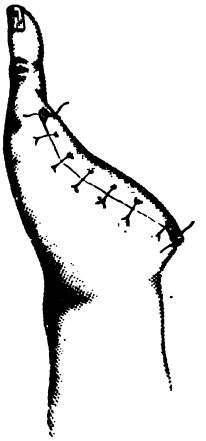

Moignon après la désarticulation des quatre derniers métacarpiens.

3. Les deux lambeaux détachés jusque sur les articulations carpo-métacarpiennes, la partie moyenne de la main est portée en adduction forcée, et toutes les jointures sont ouvertes jusqu'à celle du second métacarpien avec le trapèze. Pour ce dernier temps il faut être très-prudent et couper en rasant, sans quitter les deux os, afin d'éviter une lésion de l'articulation du trapèze et du métacarpien du pouce.

4. La conservation du pouce est extraordinairement avantageuse (fig. 345).

f. Désarticulation de la main.

α. Procédé circulaire.

1. Incision circulaire tout autour de la main, sur le milieu du métacarpe, à 4^{cm} au dessous des apophyses styloïdes.

2. La peau est détachée par des incisions perpendiculaires au plan des tissus, jusqu'à ce qu'elle puisse être rabattue en manchette au dessus des apophyses styloïdes.

3. La main en pronation est fortement fléchie; une incision légèrement convexe en haut, allant d'une apophyse styloïde à l'autre sur le dos de la main, divise les tendons extenseurs et ouvre l'articulation.

4. On coupe au dessous des deux apophyses styloïdes les ligaments latéraux, et en dernier lieu d'un seul trait la partie antérieure de la capsule articulaire et tous les tendons fléchisseurs (fig. 346 et 347).

Fig. 346.

Désarticulation de la main par procédé circulaire.

Fig. 347.

Moignon après désarticulation de la main par procédé circulaire.

β. Procédé à lambeaux.

1. L'opérateur saisit la partie inférieure de la main en pronation, la fléchit et trace, de l'extrémité d'une apophyse styloïde à l'autre, une incision semi-lunaire traversant la partie moyenne du dos de la main (fig. 348).

Fig. 348.

Désarticulation de la main; procédé à deux lambeaux cutanés (Ruysch).

Fig. 349.

Section du lambeau antérieur.

2. Le lambeau cutané, détaché des tendons extenseurs, rabattu en haut, l'articulation est ouverte comme dans le procédé circulaire.

3. Le faisceau des tendons fléchisseurs est maintenu dans la plaie par l'extrémité de l'index gauche, puis exactement divisé par des mouvements de va-et-vient du couteau, et l'on taille ensuite un petit lambeau cutané palmaire de dedans en dehors sans retirer l'instrument (fig. 349).

NB. Il est pratique de dessiner le lambeau palmaire par une incision au début de l'opération.

γ. *Procédé à lambeau externe* (Dubrueil).

1. Avec la peau qui recouvre la région métacarpienne du pouce, on forme un lambeau arrondi, dont la base embrasse le tiers de la

Tab. XXV

Fig. II.

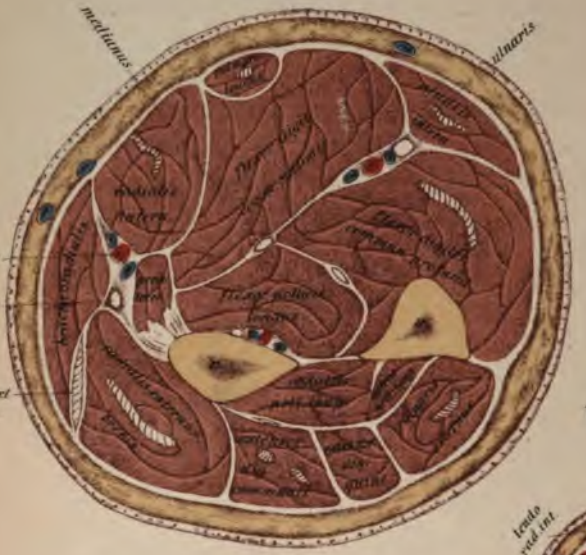

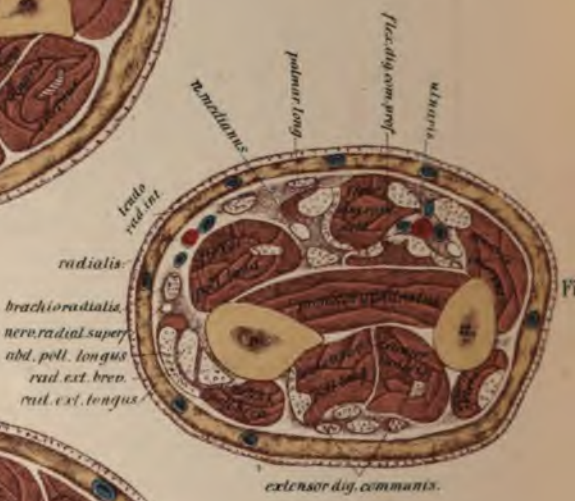

Fig. III.

partie radiale du carpe, et dont le sommet correspond à l'extrémité supérieure de la première phalange.

2. Le lambeau détaché et relevé, une incision circulaire contourne les deux tiers restant du carpe, du côté cubital (fig. 350).

Fig. 350.

Désarticulation de la main d'après Dubrueil.

3. La peau fortement tirée en haut, le carpe est séparé des os de l'avant-bras comme dans les autres procédés (fig. 351).

Fig. 351.

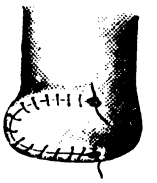

Moignon résultant du procédé Dubrueil.

g. Amputation de l'avant-bras.

α. *Double incision circulaire de la peau et des muscles*

(v. page 175).

β. *Procédé à lambeaux cutanés*

(v. page 178).

Pl. XXV. Coupes transversales de l'avant-bras, d'après Volz.

Fig. I. Coupe transversale de l'avant-bras droit au tiers inférieur.

Fig. II. Coupe transversale de l'avant-bras droit à sa partie moyenne.

Fig. III. Coupe transversale de l'avant-bras droit au tiers supérieur.

h. Désarticulation de l'avant-bras.

α. *Procédé circulaire.*

1. Une incision circulaire divise la peau à 4^{cm} au dessous des condyles de l'humérus; la manchette est disséquée et relevée.

2. Sur la face palmaire, une incision transversale ouvre largement l'articulation en extension forcée.

3. Une incision au dessus de la tête du radius divise le ligament latéral externe; une autre incision au dessous du condyle interne, le ligament latéral interne.

4. L'articulation est alors entièrement béante; on fait saillir l'olécrâne dans la plaie, et l'on sépare de son extrémité le tendon du triceps (fig. 352—353).

Fig. 352.

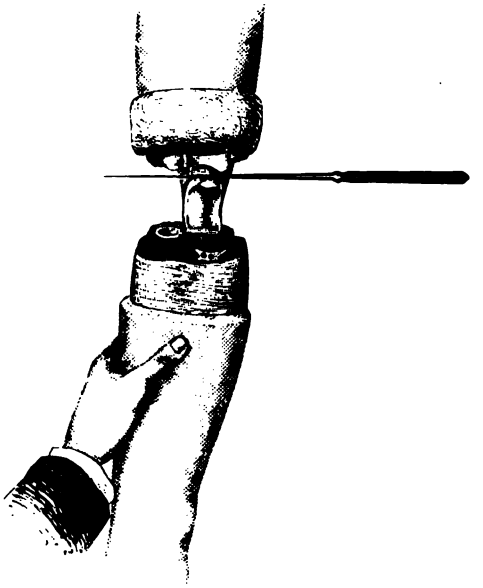

Désarticulation de l'avant-bras par procédé circulaire.

Fig. 353.

Moignon après désarticulation de l'avant-bras par procédé circulaire.

Coupe transversale de l'articulation du coude dans la ligne des condyles v. pl. XXVI, fig. 1.

β. *Procédé à lambeau antérieur.*

1. Une incision postérieure, commençant à 2^{cm} au dessous d'un condyle et se terminant à 2^{cm} au dessous de l'autre, circonscrit, sur la face antérieure de l'avant-bras, un grand lambeau cutané arrondi, qui est détaché de l'aponévrose et relevé.

Tab XXVI

Fig. II.

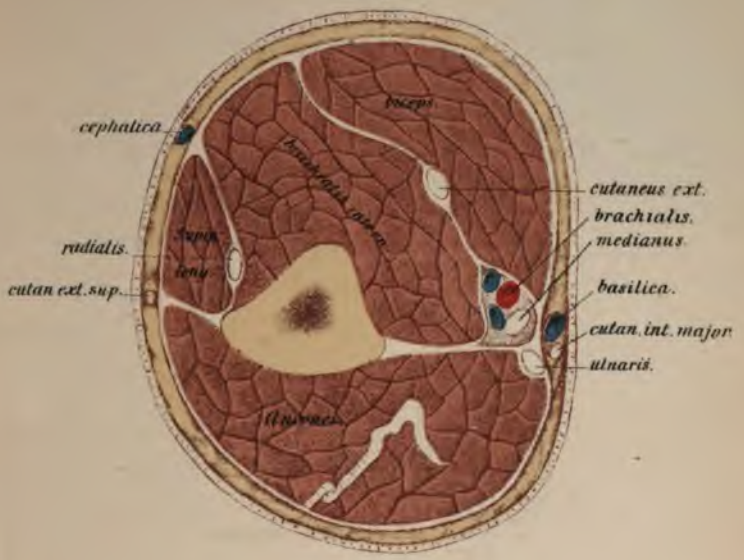

Fig. I.

Tab. XXVII

Fig. I.

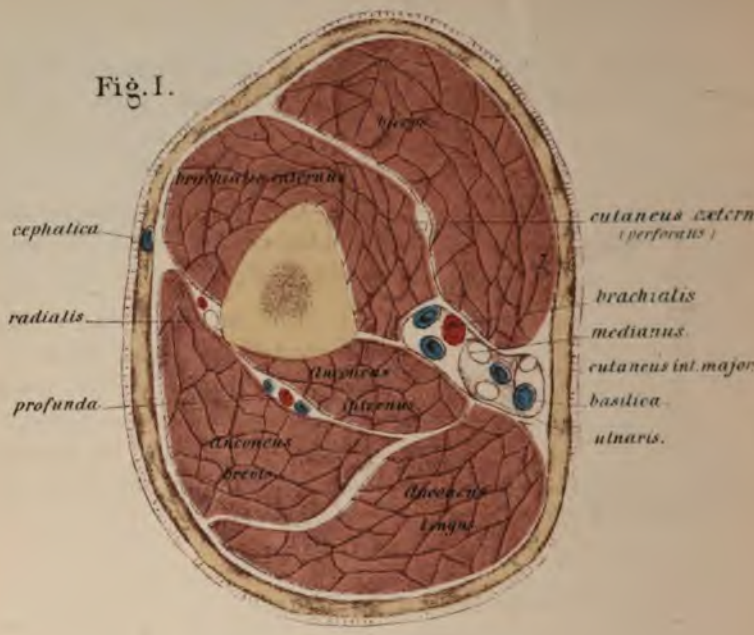

Fig. II.

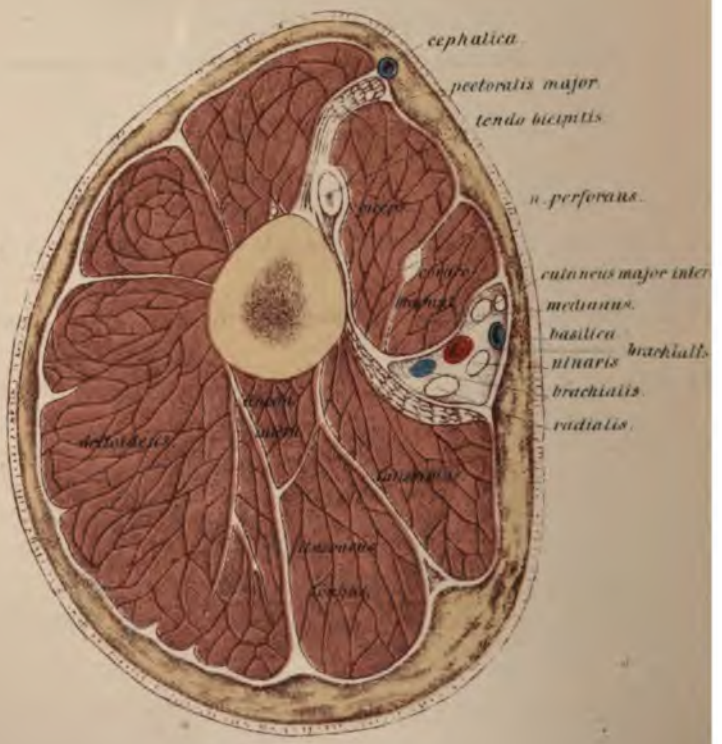

Fig. 354.

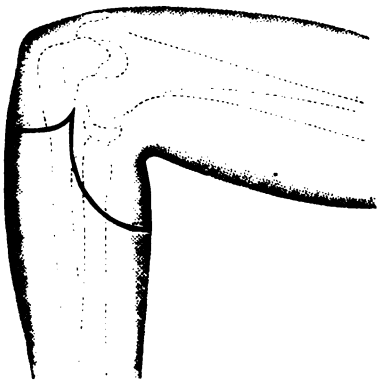

Désarticulation de l'avant-bras (procédé à lambeau antérieur).

2. Le bras, fortement fléchi, est tourné de telle sorte que la partie postérieure de la jointure soit dirigée en avant.

3. Une incision convexe sur l'olécrâne dégage le bec de cette apophyse (fig. 354).

4. Une incision transversale d'un condyle à l'autre divise le tendon du triceps et les deux ligaments latéraux; une seconde incision coupe toutes les parties molles de la partie antérieure de l'articulation.

i. Amputation du bras.

α. *Procédé circulaire en un seul temps*
(v. page 174).

β. *Double incision circulaire de la peau et des muscles*
(v. page 175).

γ. *Procédé à lambeaux*
(v. page 178).

Coupes transversales du bras d'après Volz.

Pl. XXVI, fig. II. Coupe transversale du bras droit au tiers supérieur.

Pl. XXVII, fig. I. Coupe transversale du bras droit à sa partie moyenne.

Pl. XXVII, fig. II. Coupe transversale du bras droit au niveau de l'aisselle.

k. Désarticulation du bras.

α. *Procédé à lambeaux.*

1. Le patient, attiré tout au bord du lit, est couché sur le côté sain, le haut du corps un peu relevé. Plus il sera rapproché de la

position assise, plus ce sera commode pour l'opérateur, mais aussi plus il y aura de danger pour l'anesthésie chloroformique (v. page 112).

2. Sur la partie externe de l'épaule, on taille un lambeau quadrangulaire à angles arrondis, dont la base s'étend de l'apophyse coracoïde à la racine de l'acromion, et dont le bord inférieur suit la limite de l'extrémité du deltoïde (fig. 355).

3. A grands traits de couteau, qui pénètre toujours plus profondément dans le deltoïde, le lambeau est détaché jusqu'à l'acromion et

Fig. 355.

Désarticulation du bras (procédé à lambeau).

relevé, de sorte que la partie externe de l'articulation est à découvert.

4. Une vigoureuse incision au dessus des deux tubérosités, sur la tête de l'humérus repoussé en haut, divise la capsule articulaire et du même coup les tendons qui la recouvrent.

5. On fait alors saillir la tête humérale, et le couteau, glissé derrière elle, coupe la partie postérieure de la capsule.

6. L'opérateur tire à lui de la main gauche la tête de l'humérus, fait marcher le couteau par de longs mouvements de va-et-vient tangents à la partie interne de l'os, en descendant jusqu'à 6^{cm} au dessous du creux de l'aisselle, puis il dirige le tranchant en dedans (du côté du thorax), et divise d'un trait toutes les parties molles au milieu desquelles se trouvent les nerfs et les vaisseaux.

7. Dans les cas où l'on ne parvient pas à suspendre entièrement le cours du sang par la compression de la sous-clavière, un aide doit, avant l'achèvement de la dernière incision, saisir l'artère axillaire dans la plaie, et la comprimer avec le pouce contre la peau (fig. 356).

Fig. 356.

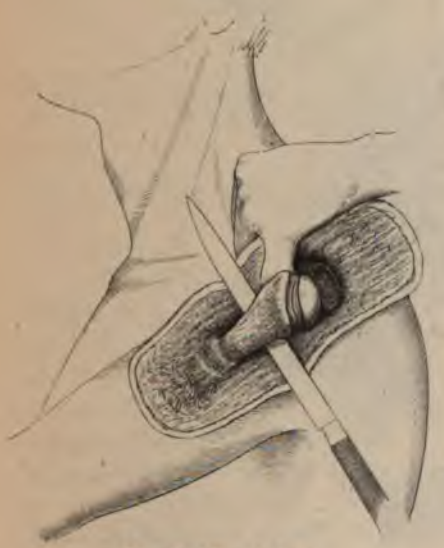

Désarticulation du bras.
Section du second lambeau à la face interne du membre.

Fig. 357.

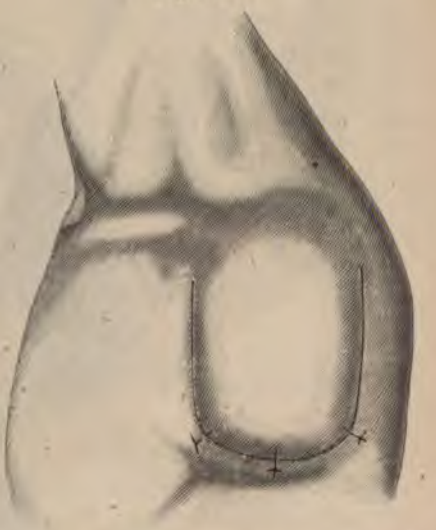

Moignon après désarticulation du bras (procédé à lambeau).

8. La fig. 357 représente l'aspect de la plaie réunie par des points de suture.

β. *Procédé circulaire.*

1. Le bras en abduction, une incision circulaire, au niveau de la limite inférieure du deltoïde, divise toutes les parties molles jusqu'à l'os.

2. L'os est scié à la même hauteur (sur le plan de section des chairs); tous les vaisseaux sont liés.

3. Une incision longitudinale, allant du bord antérieur de l'acromion à l'incision circulaire, divise toutes l'épaisseur des parties molles jusqu'à l'os.

Fig. 358.

Désarticulation du bras.
Incision circulaire et verticale des parties molles.

Fig. 359.

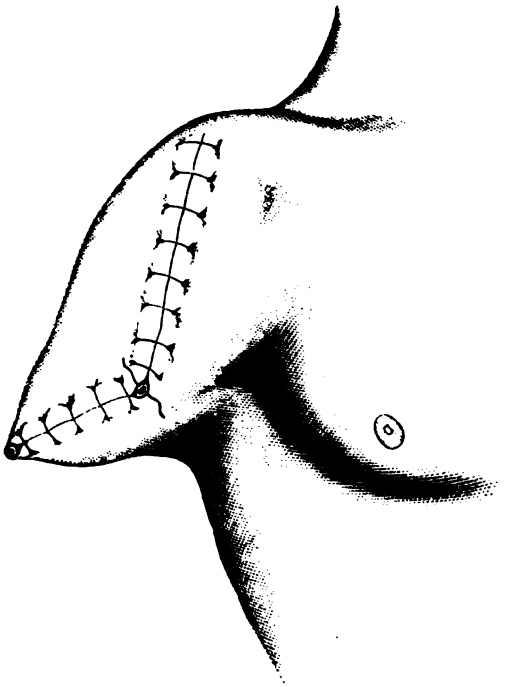

Moignon après désarticulation du bras, par procédé circulaire avec incision longitudinale.

4. L'extrémité inférieure de l'os du moignon est saisi avec un fort davier, ou bien avec les doigts de la main gauche, et tandis qu'un aide écarte les bords de la plaie longitudinale avec des crochets à griffes, l'opérateur le désarticule en lui imprimant des mouvements de rotation (fig. 358). Cette désarticulation s'obtient par de courtes incisions, poussées toujours jusqu'à l'os, ou, dans de certains cas favorables, par le décollement du périoste avec une rugine.

5. La fig. 359 représente l'aspect du moignon.

IV. AMPUTATIONS ET DÉSARTICULATIONS AU MEMBRE INFÉRIEUR.

a. Désarticulation des orteils.

Elle se fait d'après les mêmes procédés que la désarticulation des doigts (v. page 189).

b. Désarticulation simultanée de tous les orteils dans les articulations métatarso-phalangiennes.

1. Pendant que de la main gauche, l'opérateur relève fortement tous les orteils, une incision curviligne, commençant (au pied gauche) sur le bord interne de l'interligne articulaire métatarso-phalangien du gros orteil et se terminant sur le bord externe de l'articulation correspondante du cinquième orteil, divise le sillon digito-plantaire. (Au pied droit en sens inverse.) (Fig. 360.)

Fig. 360.

Désarticulation simultanée de tous les orteils (incision plantaire).

Fig. 361.

Désarticulation simultanée de tous les orteils (incision dorsale).

2. Les orteils fortement fléchis, une incision curviligne, dont les extrémités se rencontrent avec celles de la précédente, est faite sur le dos du pied à la base des premières phalanges (fig. 361). Les deux incisions pénètrent entre les orteils sur le milieu des commissures interdigitales.

3. Les deux lambeaux semilunaires sont disséqués et relevés jusque sur la tête des métatarsiens.

4. Chaque orteil est ensuite détaché séparément, en laissant les os sésamoïdes de la tête du premier métatarsien.

5. Si la peau ne suffit pas pour recouvrir convenablement les têtes fortement saillantes des métatarsiens, on peut les réséquer avec la scie à phalanges.

6. La fig. 362 représente l'aspect du moignon.

Fig. 362.

Moignon après désarticulation simultanée de tous les orteils.

c. Amputation simultanée de tous les métatarsiens.

1. D'un bord du pied à l'autre, sur le pli plantaire antérieur, on fait une incision curviligne, limitant en avant un lambeau cutané qui sera disséqué jusqu'à l'endroit où l'on veut amputer.

2. Sur le dos du pied, on taille un lambeau arrondi plus petit, en faisant une incision, dont les extrémités se rencontrent avec celles de la première. Au lieu de faire un *lambeau dorsal*, on peut se contenter d'une incision *demi-circulaire*, si la peau de la plante du pied suffit pour recouvrir la plaie.

3. A la base des deux lambeaux, les parties molles sont divisées avec un couteau à lame étroite, et très soigneusement coupées dans les espaces interosseux.

4. Au moyen d'étroites bandes phéniquées (de gaze ou de toile), glissées avec des pincettes entre les métatarsiens, les chairs sont fortement rétractées, et les os sciés aussi en arrière que possible (fig. 363 et 364).

Fig. 363.

Amputation du pied dans la continuité des métatarsiens.

Fig. 364.

Aspect de la plaie après la section des métatarsiens.

d. Désarticulation du gros orteil avec le premier métatarsien.

1. *L'incision ovalaire* se fait comme pour la désarticulation du pouce (v. page 193). Mais à cause de la largeur de la base du premier

métatarsien, il est très-pratique de faire, à angle droit sur la première une incision transversale, correspondant à l'interligne articulaire (fig. 365), qui se trouve à 4 cm à peu près en avant de la saillie de la tubérosité du scaphoïde. On détache alors les deux lambeaux jusqu'à ce que l'os entier et la jointure soient à découvert. *

Fig. 365.

Désarticulation du gros orteil avec le premier métatarsien.

2. Les tendons de l'extenseur et du long fléchisseur du gros orteil sont coupés sur l'articulation; celle-ci est ouverte sur sa face dorsale, et tandis qu'on fait tourner en divers sens l'os sur son axe, on divise tous ses moyens d'union avec le cunéiforme.

e. Désarticulation du cinquième orteil avec son métatarsien.

1. Le *lambeau* se taille comme pour la désarticulation du pouce (v. page 194).

2. De la main gauche, on écarte le cinquième orteil des quatre autres; de la droite, on enfonce la tranchant d'un couteau étroit dans la commissure interdigitale entre les métatarsiens, jusqu'à ce qu'il se heurte contre un obstacle.

3. L'extrémité de l'incision est prolongée d'un centimètre, aussi bien sur la région dorsale qu'à la région plantaire.

4. Par une forte abduction du cinquième métatarsien, la base de cet os est tout d'abord séparée du quatrième métatarsien, puis du cuboïde.

5. Ensuite, le couteau contourne la tubérosité saillante en haut du cinquième métatarsien, et de là longeant la face externe de l'os, il détache, en agissant de haut en bas, un lambeau externe dont l'extrémité

* En inclinant en dehors l'extrémité supérieure de l'incision ovalaire, et en la recourbant un peu brusquement en dedans, de sorte qu'elle corresponde à l'interligne articulaire, on découvre un espace aussi étendu que par le procédé décrit, et l'on évite de découper des lambeaux ayant des angles qui se mortifient presque toujours. Dr R.

antérieure arrondie, se trouve au niveau du point de départ de la première incision dans l'espace interdigital (fig. 366).

Fig. 366.

Désarticulation du cinquième orteil avec son métatarsien.

f. Désarticulation simultanée des cinq métatarsiens (Lisfranc) (fig. 367).

1. Au côté externe du pied, on cherche l'articulation du cuboïde et du cinquième métatarsien; elle est immédiatement en avant de la tubérosité de cet os; au côté interne, on trouve l'articulation du premier cunéiforme et du premier métatarsien à 4^{cm} à peu près au devant de la tubérosité du scaphoïde; on marque ces points avec de l'encre, ou par une légère piqûre de la pointe du couteau.

Fig. 367.

Désarticulation simultanée des cinq métatarsiens (Lisfranc).

2. D'un de ces points à l'autre (de gauche à droite), le pied étant relevé, on taille sur la face plantaire un grand lambeau semi-lunaire, dont la convexité passe sur la tête des métatarsiens.

3. Le pied abaissé est maintenu en extension forcée, et l'on fait sur la région dorsale une incision, légèrement convexe en avant, reliant

les deux extrémités du lambeau plantaire et divisant toutes les parties molles jusqu'aux os (fig. 368).

Fig. 368.

Fig. 369.

4. Le petit lambeau dorsal est rejeté en arrière, la pointe du couteau cherche en tâtonnant à ouvrir l'articulation la plus éloignée à gauche (au pied droit la cinquième articulation du métatarse), pendant que la main gauche abaisse fortement l'avant-pied.

5. Aussitôt la jointure ouverte, le couteau, suivant une ligne convexe en avant, pénètre dans la quatrième et dans la troisième articulation (a), passe sur la base du second métatarsien et ouvre la première articulation (c) (fig. 369).

Fig. 370.

6. La jointure du second métatarsien, qui se trouve à peu près à 1 cm plus haut, s'ouvre par une petite incision transversale (b); les attaches latérales de l'os avec le premier et le troisième cunéiforme, entre lesquels sa base est enclavée, sont divisées avec la pointe du couteau enfoncé verticalement en bas (fig. 370).

7. Toutes les articulations ouvertes, on divise les autres ligaments articulaires latéraux et ceux de la région plantaire; on coupe la plus grande partie de la musculature de la plante du pied, et par une incision dirigée en avant, s'achève la formation du lambeau inférieur (fig. 371).

La fig. 372 représente l'aspect de la plaie.

Fig. 371.

Fig. 372.

g. Désarticulation médio-tarsienne de Chopart.

1. La désarticulation se fait dans la jointure qui unit le scaphoïde à la tête de l'astragale, et le cuboïde au calcanéum (fig. 373).

Fig. 373.

Désarticulation médio-tarsienne de Chopart.

2. L'interligne articulaire se trouve : au côté interne du pied, à 1 cm en arrière de la tubérosité du scaphoïde; au côté externe, à 2 cm en arrière de l'apophyse postérieure du cinquième métatarsien. Après avoir trouvé ces deux points, on les marque.

3. Sous la plante du pied relevé, on fait une incision curviligne partant du point marqué à gauche, et traversant la région plantaire à un travers de doigt en arrière de la tête des métatarsiens, pour aboutir au point de repère du côté droit (fig. 374—376).

4. Le pied est alors abaissé et fortement fléchi. Le couteau, placé à l'angle gauche de l'incision, passe sur le dos du pied en suivant une ligne légèrement convexe en avant, et rejoint l'extrémité droite de l'incision plantaire (fig. 377) en divisant seulement la peau.

Fig. 375.

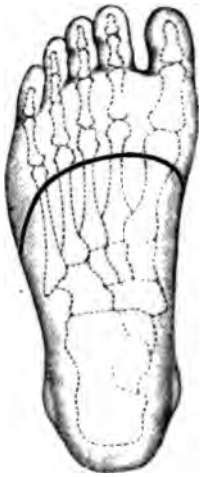

Fig. 374.

Fig. 377.

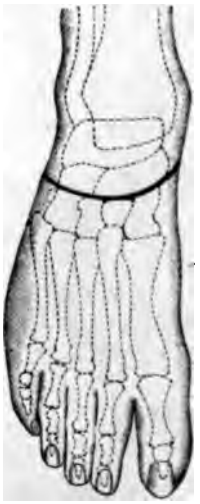

Fig. 376.

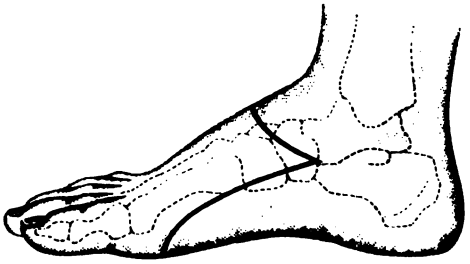

Désarticulation médio-tarsienne de Chopart.

5. Le petit lambeau dorsal, fortement rétracté en arrière, un vigoureux trait de couteau coupe transversalement sur la jointure tous les tendons et toutes les attaches articulaires (en arrière de la tubérosité interne et postérieure du scaphoïde).

6. Sous le tranchant du couteau (qui suit une ligne légèrement contournée en ∿), les articulations s'ouvrent en craquant. La pointe de l'instrument divise partout les ligaments tendus, en dernier lieu ceux de la face plantaire, jusqu'à ce que l'avant-pied se laisse fléchir de manière à pouvoir toucher talon.

Fig. 378.

Désarticulation médio-tarsienne de Chopart.
Achèvement du lambeau plantaire.

7. Après avoir approfondi de chaque côté l'incision du lambeau plantaire, le couteau placé sous le scaphoïde et sous le cuboïde, tous deux désarticulés, détache entièrement le lambeau en coupant les tissus par des mouvements de va-et-vient dirigés en avant (fig. 378).

8. La fig. 379 représente l'aspect du moignon.

Fig. 379.

Moignon après désarticulation médio-tarsienne de Chopart.

h. Désarticulation sous-astragalienne de Malgaigne.

1. Deux lambeaux latéraux sont délimités par une incision, qui, en arrière, a son point de départ directement au dessus de la tubérosité du calcanéum, dont elle détache le tendon d'Achille; elle se dirige ensuite, en décrivant une courbe à concavité supérieure, à deux travers de doigt au dessous de la malléole externe et devient horizontale en longeant la moitié inférieure du calcanéum (fig. 380); de l'extrémité antérieure de cet os, elle passe sur le milieu du cuboïde, arrive au bord antérieur du scaphoïde (fig. 381) pour descendre verticalement au côté interne de la partie moyenne du pied, jusqu'à ce qu'elle arrive au point central de la région plantaire (fig. 383). De ce point, le couteau se dirige en droite ligne en arrière et s'arrête à l'origine de l'incision, au bord interne du tendon d'Achille.

Fig. 381.

Fig. 380.

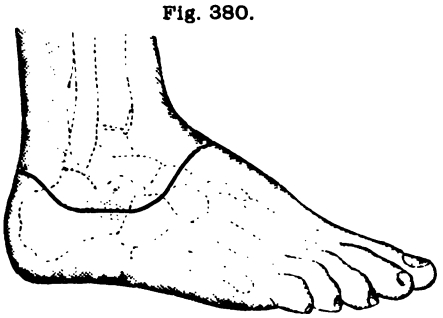

Fig. 383.

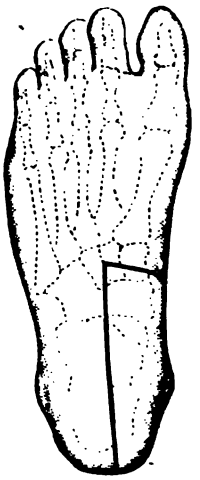

Fig. 382.

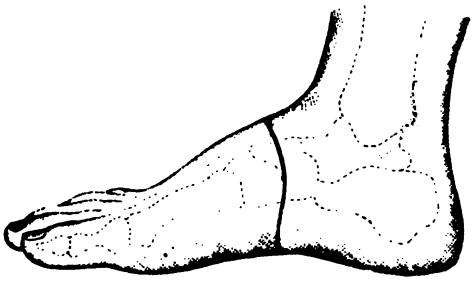

Désarticulation entre l'astragale et le calcanéum (sous-astragalienne) de Malgaigne.

2. On détache des os les deux lambeaux, jusqu'à ce que les deux faces latérales du calcanéum et l'articulation médio-tarsienne soient à découvert. Il faut se garder de venir trop près de l'extrémité inférieure des malléoles, pour ne pas léser l'articulation tibio-tarsienne.

3. On enlève l'avant-pied en le désarticulant dans la ligne de Chopart.

4. La partie antérieure du calcanéum, prise entre les mors d'une forte pince à résection, est alternativement attirée en bas et relevée, ce qui facilite la section, avec un couteau à lame étroite, du ligament calcanéo-péronier (latéral externe) à 1 cm au dessous de la malléole externe; l'instrument pénètre dans l'excavation du tarse (sinus tarsi), et divise le ligament interosseux très résistant .. en faisant tourner de plus en plus l'os sur son axe longitudinal, on coupe enfin à 3 cm environ au dessous de la malléole interne le ligament astragalo-calcanéen. (V. les ligaments dans le dessin représentant la résection tibio-tarsienne.)

5. Malgré l'extrême irrégularité de la surface inférieure de l'astragale (fig. 384), cette opération donne cependant un moignon excellent pour la marche (385).

Fig. 385.

Moignon après désarticulation sous-astragalienne.

Fig. 384.

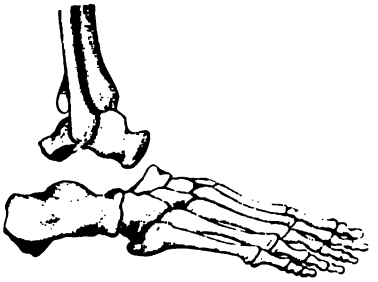

Désarticulation sous-astragalienne.

i. Désarticulation du pied d'après Syme.

1. Le pied relevé, fléchi à angle droit, une vigoureuse incision, pénétrant partout jusqu'aux os, traverse la plante du pied d'une malléole (gauche) à l'autre (droite) (fig. 386—388).

2. Le pied abaissé, maintenu de la main gauche en extension forcée, une seconde incision, allant de l'extrémité d'une malléole à l'autre, passe à la partie antérieure de l'articulation tibio-tarsienne (fig. 389).

Fig. 387.

Fig. 386.

Fig. 389.

Fig. 388.

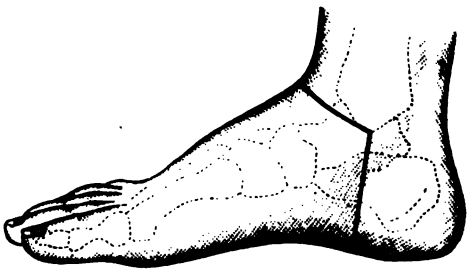

Désarticulation du pied d'après Syme.

3. Une incision transversale, sur la surface articulaire de l'astragale, ouvre la jointure en avant; deux incisions au dessous des deux malléoles divisent les ligaments latéraux, et la poulie astragalienne se dégage librement.

4. Pendant que la main gauche abaisse toujours plus le pied, et qu'elle le fait tourner sur son axe tantôt d'une côté, tantôt de l'autre, le calcanéum est entièrement détaché de son capuchon tégumentaire, séparé du tendon d'Achille, à coups de bistouri *rasant l'os* en haut, sur les côtés, puis en arrière et enfin en dessous (fig. 390).

Fig. 390.

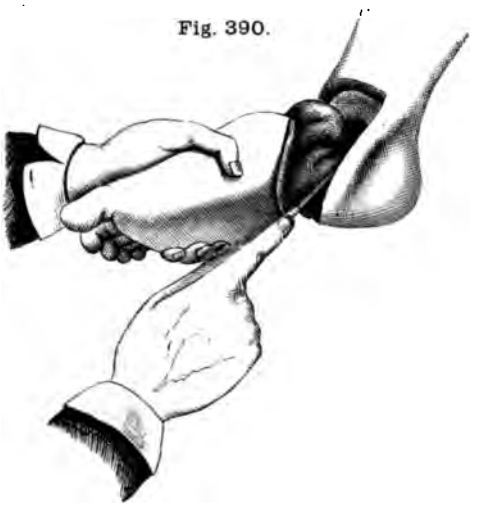

Désarticulation du pied d'après Syme. (Dissection du calcanéum.)

Observation. Dans les opérations secondaires, il est plus pratique de décortiquer le calcanéum avec une rugine et de mettre de côté le couteau.*

5. Le lambeau du talon et la peau sont relevés au dessus des malléoles; puis une incision circulaire, pratiquée immédiatement au dessus de la surface articulaire du tibia, divise les autres parties molles (tendons et périoste).

6. La scie sectionne les os de manière à n'enlever que les deux malléoles et une mince tranche cartilagineuse de la surface articulaire du tibia (fig. 391 et 392).

On peut aussi, comme Syme l'a fait plusieurs fois, ne réséquer que les malléoles avec une pince incisive.**

* Je crois que cela vaut mieux dans tous les cas. Dr. R.

** La conservation intégrale des malléoles donne également un excellent moignon, plus large, plus plat, que celui qu'on obtient après la résection des extrémités osseuses. Le raccourcissement est aussi moindre. Si l'on craint l'excès de longueur de la malléole externe, qui descend plus bas que l'interne, on la raccourcit d'un coup de pince. Dr. R.

Fig. 391.

Lambeau du talon.

Fig. 392.

Section des os dans le procédé de Syme.

Fig. 393.

Moignon vu de face (procédé de Syme).

Fig. 394.

Moignon guéri vu de côté (procédé de Syme).

7. Après avoir lié tous les vaisseaux divisés, on transperce la peau en arrière au côté externe du tendon d'Achille avec un couteau étroit; cette perforation donne passage à un drain, et la plaie est réunie par des sutures (fig. 393 et 394).

k. Désarticulation du pied d'après Pirogoff.

(Amputation ostéo-plastique tibio-calcanéenne.)

1. On coupe les parties molles comme dans le procédé de Syme.

2. Après avoir été désarticulé, le pied est fortement tiré en arrière, de manière à dégager la poulie de l'astragale.

3. Directement en arrière de cette surface articulaire, on place la scie sur la face supérieure du calcanéum, qu'on divise dans le plan de l'incision inférieure (fig. 395 et 396).

Fig. 395.

Désarticulation du pied d'après Pirogoff (section du calcanéum).

Fig. 396.

Lignes de section des os dans l'opération de Pirogoff.

Fig. 397.

Moignon après amputation de Pirogoff.

4. Les deux malléoles, ainsi qu'une mince tranche de la surface articulaire du tibia, sont réséquées comme dans le procédé de Syme.

5. Le tendon d'Achille est coupé en travers immédiatement au dessus de son insertion, et la peau perforée au point correspondant pour permettre l'introduction d'un drain.

6. La fig. 397 représente l'aspect du moignon.

I. Modification du procédé de Pirogoff par Günther.*

1. L'incision plantaire commence et finit directement *au devant* des malléoles, et traverse la plante du pied en passant sur le bord postérieur du scaphoïde (fig. 398—400).

2. L'incision dorsale limite un lambeau semi-lunaire s'étendant jusqu'au scaphoïde (fig. 401).

3. L'articulation ouverte, on détache les parties molles des deux côtés du calcanéum, obliquement d'avant en arrière et de haut en bas, jusqu'à l'insertion du tendon d'Achille, en évitant avec soin de blesser l'artère tibiale postérieure.

4. Immédiatement au devant du point d'attache du tendon d'Achille, la scie divise le calcanéum suivant une ligne oblique d'arrière en avant et de haut en bas.

5. Le tibia et le péroné sont de même sciés obliquement d'arrière en avant et de haut en bas (fig. 402).

* Voyez: Gunther's Leitfaden zu den Operationen am menschlichen Körper. I. Theil. pag. 137. Leipzig u. Heidelberg. 1859.

Fig. 398.

Fig. 399.

Fig. 400.

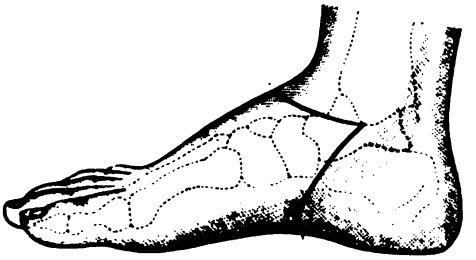

Fig. 401.

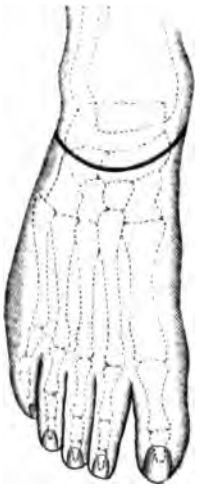

Modification du procédé de Pirogoff par Günther
(fig. 398—401).

Fig. 402.



Lignes de section des os dans le procédé de Günther.

6. Dans ce procédé les surfaces osseuses se rapprochent facilement, sans qu'il soit nécessaire de faire la section du tendon d'Achille.

7. Dans cette opération, comme dans la précédente, il est pratique de forer avec un poinçon fin des trous dans les deux os, et de les réunir solidement l'un à l'autre par de fortes sutures de catgut.

m. Modification du procédé de Pirogoff par Le Fort.*

(Avec modification d'Esmarch.)

1. L'incision plantaire commence à 2 cm au dessous de l'extrémité de la malléole externe (pied droit), se dirige suivant une ligne légèrement convexe en avant sous les os cuboïde et scaphoïde, et se termine au côté interne du pied à 3 cm au devant et au dessous de la malléole interne (fig. 403—405).

Fig. 403.

Fig. 404.

Fig. 405.

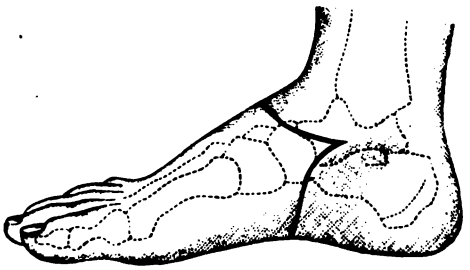

Modification du procédé de Pirogoff par Le Fort.

* Manuel de Médecine opératoire, page 618.

2. L'incision dorsale dessine, en partant des mêmes points, un lambeau arrondi dont le bord antérieur passe sur la ligne de Chopart (fig. 406).

3. Le lambeau dorsal est détaché jusqu'à l'articulation tibio-tarsienne. On ouvre cette jointure comme dans le procédé de Pirogoff.

Fig. 406.

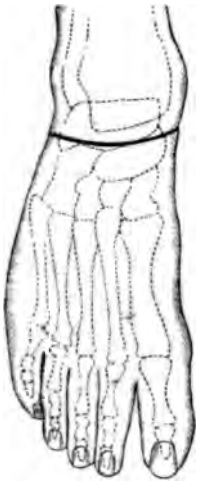

Modification du procédé de Pirogoff par Le Fort.

Fig. 407.

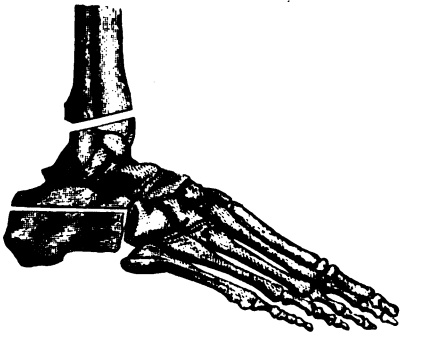

Lignes de section des os dans le procédé de Le Fort.

4. Le pied est alors tiré en arrière. On isole la partie supérieure du calcanéum suffisamment pour que la scie puisse être placée derrière sa tubérosité, afin d'enlever par une section horizontale, d'arrière en avant, le tiers supérieur de l'os (fig. 407).

5. Aussitôt que la scie a pénétré dans l'articulation médio-tarsienne, les os de cette jointure sont désarticulés comme dans le procédé de Chopart.

6. Les deux malléoles et la face inférieure du tibia sont réséquées comme dans le procédé de Pirogoff.

7. On peut aussi, suivant von Bruns,* donner à la surface de

* Voyez P. Bruns : Klinische Erfahrungen etc. in von Langenbeck's Archiv für klinische Chirurgie, Bd. XIX, pag. 656.

section du calcanéum une forme concave, et à celle du tibia une forme convexe (fig. 408).

8. Ce procédé donne au moignon une large base de sustentation (fig. 409).

Fig. 408.

Lignes de section des os d'après von Bruns.

Fig. 409.

Moignon après amputation de Le Fort.

n. Amputation de la jambe.

α. *Procédé circulaire en deux temps*

(v. page 175).

β. *Procédé à lambeaux cutanés*

(v. page 178).

Deux lambeaux latéraux (v. fig. 179) conviennent parfaitement pour l'amputation faite dans le tiers inférieur (au dessus des malléoles).

Un lambeau antérieur est exposé à souffrir du contact de l'arête tranchante de la surface de section du tibia.

Un lambeau postérieur écarte pas son poids les bords de la plaie.

Un *lambeau latéral*, avec incision demi-circulaire du segment restant (von Langenbeck), c'est le procédé qui donne le meilleur résultat pour les deux tiers supérieurs de la jambe. Il faut seulement se rappeler que la base du lambeau cutané doit être *un peu plus étroite* que

Fig. III.

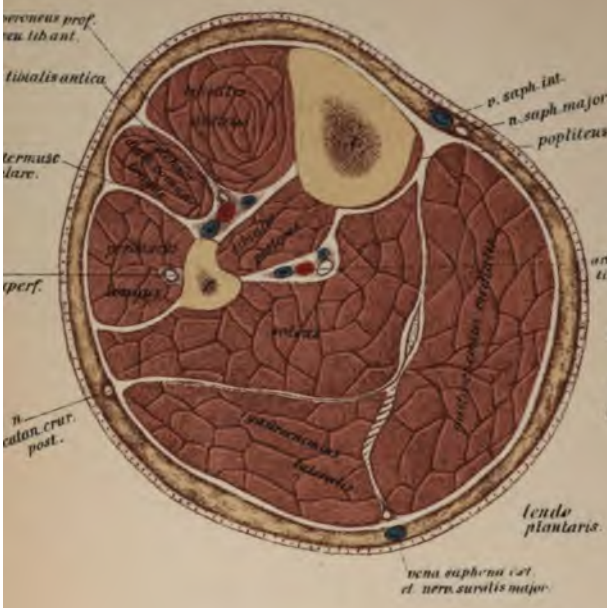

Fig. I.

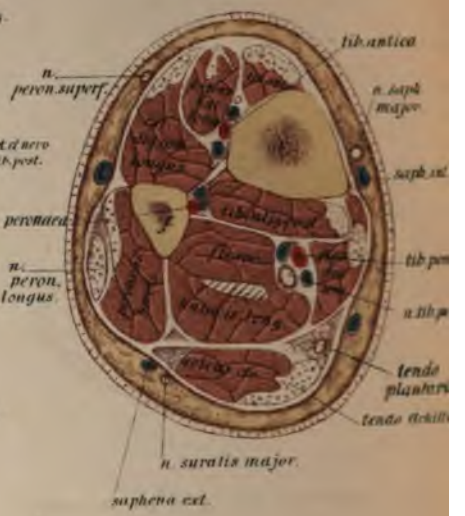

Fig. II.

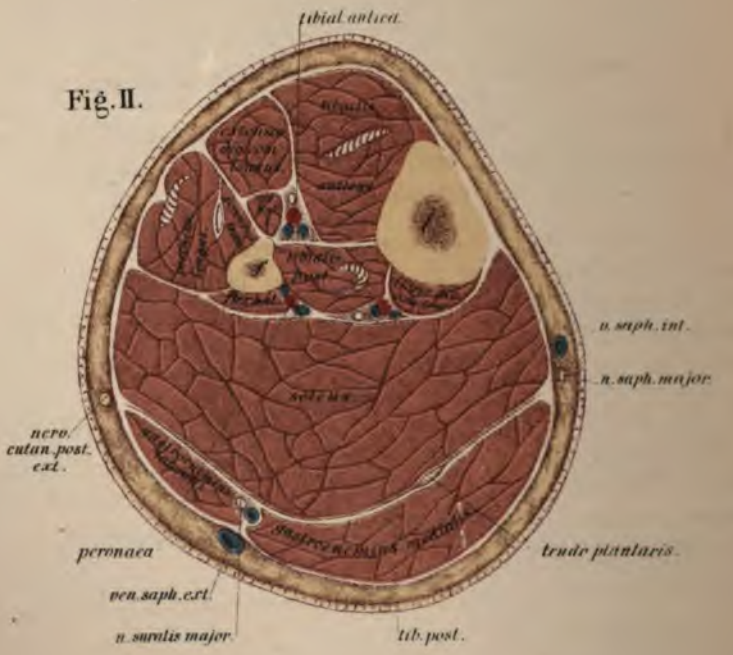

Fig. 410.

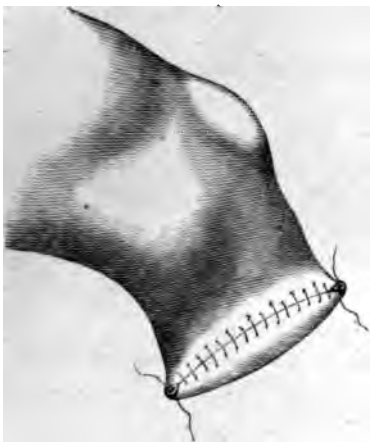

Amputation de la jambe à lambeau latéral.

la demi-circonférence du membre, au point où porte l'amputation (fig. 410).

Pl. XXVIII, fig. I—III. Coupes transversales de la jambe d'après Volz.

Fig. I. Coupe transversale de la jambe droite au tiers inférieur.

Fig. II. Coupe transversale de la jambe droite à sa partie moyenne.

Fig. III. Coupe transversale de la jambe droite au tiers supérieur.

o. Désarticulation de la jambe par procédé circulaire.

1. Une incision circulaire divise, à 8 cm au dessous de la rotule, les téguments de la jambe étendue. La peau, détachée jusqu'au bord inférieur de la rotule, est retroussée en manchette.

2. La jambe fléchie, on coupe d'abord le ligament rotulien immédiatement au dessous de la rotule, puis la partie antérieure de la capsule et les deux ligaments latéraux à ras du fémur, de sorte que les ménisques et la plus grande partie de la capsule articulaire restent adhérents au tibia.

3. La jambe fléchie davantage, on sépare les ligaments croisés de la face interne des deux condyles du fémur; la jambe est ensuite étendue de nouveau, et l'on divise d'un seul trait, d'avant en arrière, les parties molles qui se trouvent à la partie postérieure de l'articulation (fig. 411).

On voit pl. XXIX, fig. 1, une coupe transversale de la cuisse gauche dans le plan des condyles.

Fig. 411.

Désarticulation de la jambe (procédé circulaire).

Fig. 412.



Moignon après désarticulation de la jambe par procédé circulaire.

Fig. 413.

Moignon après désarticulation de la jambe par procédé circulaire, avec incision verticale antérieure et ablation de la rotule.

4. La plaie peut être réunie transversalement (fig. 412), ou bien aussi d'avant en arrière, de sorte que la cicatrice réponde à l'espace intercondylien (fig. 413).

5. Si l'on veut, suivant le conseil de Billroth, enlever la rotule et le cul-de-sac synovial, on fait, après avoir terminé l'incision circulaire, une incision longitudinale de 4^{cm} de hauteur sur le milieu de la rotule qu'on sépare du tendon du triceps; ce tendon relevé, l'opérateur dissèque et détache la partie de la capsule articulaire qui se trouve au dessous.

p. Désarticulation de la jambe par procédé à lambeaux.

1. A la partie postérieure de la jambe relevée, on délimite par une incision curviligne, commençant à 1 cm au dessous du milieu du bord latéral d'un des condyles du fémur pour aboutir sous l'autre condyle au point correspondant, un lambeau semi-lunaire de 8 cm de longueur, formé de la peau du mollet et détaché de l'aponévrose jusqu'à sa base.

2. La jambe abaissée et fléchie, on taille sur sa face antérieure, en reprenant la première incision, un grand lambeau cutané de 10—12 cm, qui est disséqué jusqu'au bord inférieur de la rotule et rabattu en haut (fig. 414).

3. La section des moyens d'union de l'articulation se fait de la même manière que dans le procédé circulaire.

La fig. 415 représente l'aspect du moignon.

Fig. 414.

Désarticulation de la jambe (procédé à deux lambeaux).

Fig. 415.

Moignon après désarticulation de la jambe par procédé à deux lambeaux.

4. Si la peau manque pour donner aux lambeaux une longueur suffisante, on peut enlever avec la scie une partie des condyles fémoraux (amputation dans l'épaisseur des condyles, transcondylienne de Carden). Les arêtes vives de la surface de section sont réséquées soit avec la scie, soit avec une pince incisive.

5. L'essai de réunir la rotule, après en avoir enlevé la surface cartilagineuse, à la surface de section des condyles (Gritti), ne parait pas présenter d'avantage particulier.

q. Amputation de la cuisse.

α. *Procédé circulaire en un seul temps*
(v. page 174).

β. *Procédé circulaire en deux temps*
(v. page 175).

γ. *Procédé à lambeaux cutanés*
(v. page 178).

On voit pl. XXIX, fig. II, et pl. XXX, fig. I et II, des coupes transversales de la cuisse d'après Volz.

Pl. XXIX, fig. II. Coupe transversale de la cuisse droite au tiers inférieur.

Pl. XXX, fig. I. Coupe transversale de la cuisse droite au tiers moyen.

Pl. XXX, fig. II. Coupe transversale de la cuisse droite au tiers supérieur.

Pour le renouvellement du pansement après l'amputation de la cuisse, il faut suivre l'exemple de Volkmann qui agit comme suit.

Le malade soulevé, on glisse sous la fesse du côté sain un plot de bois, ou bien un coussin carré, dur, recouvert de caoutchouc; l'opéré ainsi soutenu, le moignon reste libre sur toutes ses faces et se tient seul. La région lombaire au dessus du sacrum est aussi accessible, et l'on peut très aisément appliquer autour du corps les circulaires du spica de la hanche pour fixer le pansement (fig. 416).

Tab. XXIX.

Fig. I.

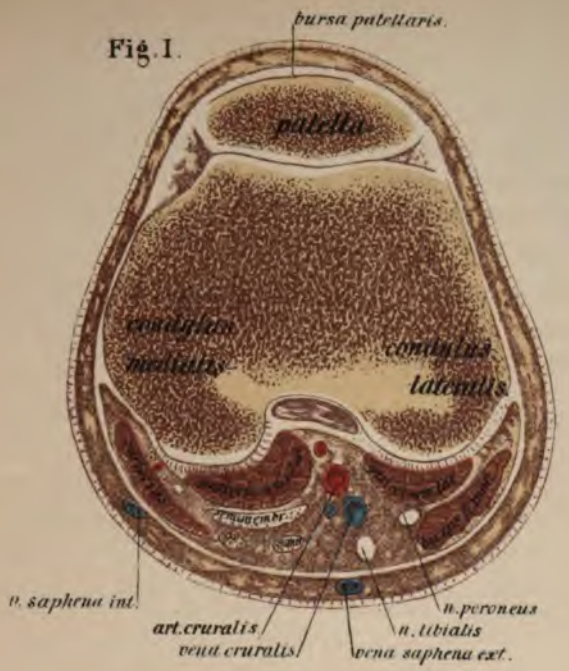

Fig. II.

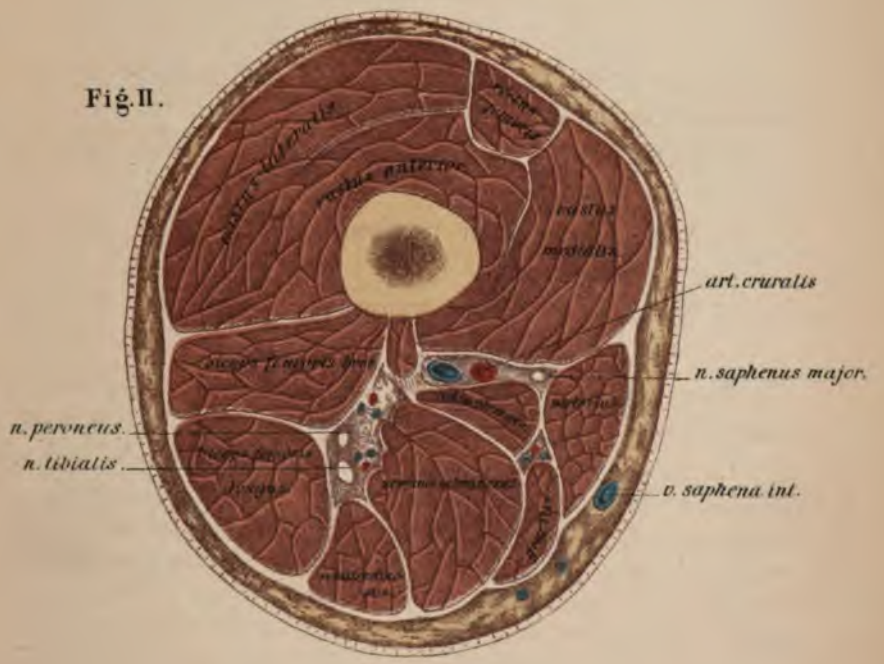

Fig. II.

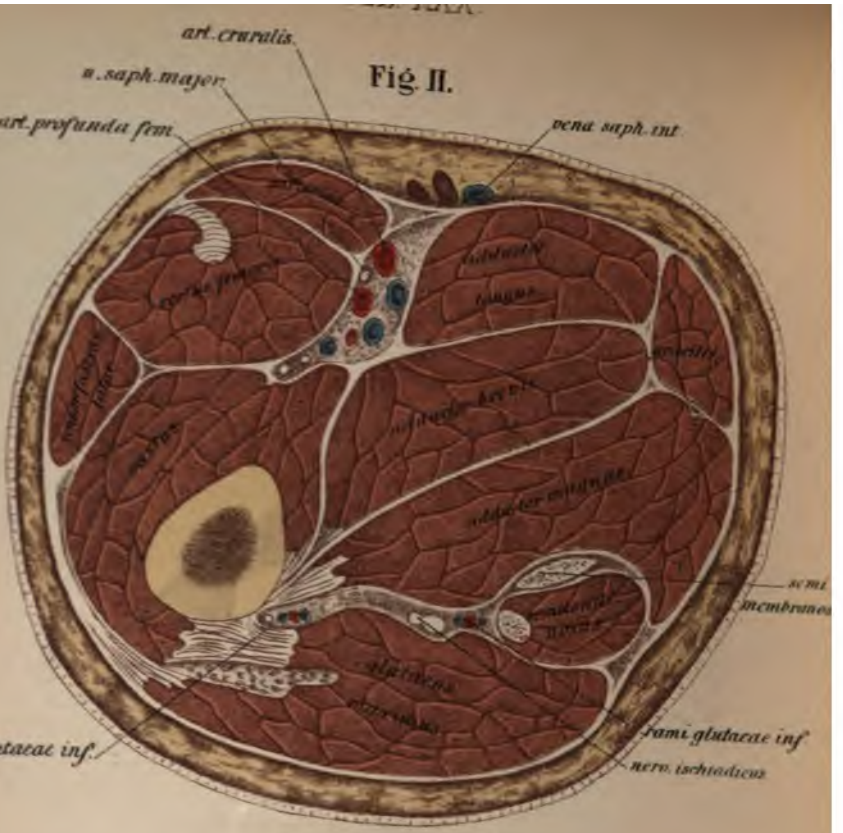
art. cruralis
n. saph. major
art. profunda fem.
vena saph. int.
semi membranos
rami glutaeae inf.
rami glutaeae inf.
nerv. ischiadicus

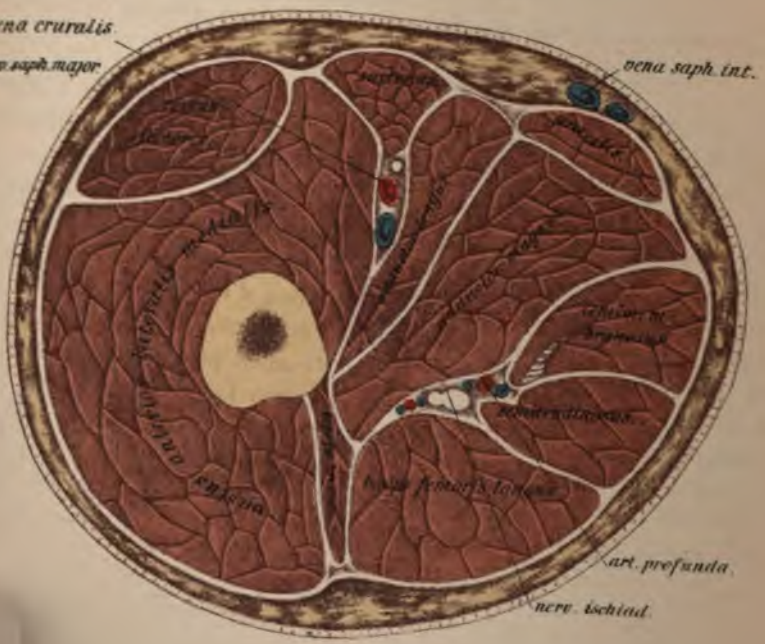
art. et vena cruralis
et nerv. saph. major
vena saph. int.
art. profunda
nerv. ischiad.

Fig. I.

Fig. 416.

Position de l'amputé pour le renouvellement du pansement.

r. Désarticulation de la cuisse.

α. *Grand lambeau antérieur et petit lambeau postérieur (Procédé de* Manec*).*

(Section par transfixion.)

1. Le patient est couché de manière que le côté malade dépasse le bord du lit. Le haut du corps est bien appuyé. Le scrotum est relevé du côté sain (fig. 417).

2. Après avoir refoulé le sang du membre et arrêté la circulation locale, ainsi que le représentent les dessins page 134, 135 et 136, on taille de dedans en dehors un grand lambeau antérieur. L'opérateur enfonce un long couteau (v. fig. 298) au milieu d'une ligne fictive allant de l'épine iliaque antérieure supérieure au sommet du grand trochanter; il fait d'abord marcher la pointe de l'instrument parallèlement au ligament de Poupart sur la tête du fémur (chemin faisant il ouvre la capsule articulaire), la dirige ensuite en bas et en dedans et la sort au côté interne de la cuisse près du périnée (fig. 418). Par de rapides mouvements de va-et-vient, le couteau détache un lambeau bien arrondi, de 18—20^{cm} de largeur, qu'on tient ensuite fortement relevé.

Fig. 417.

Désarticulation de la cuisse; procédé à lambeaux antérieur et postérieur.

Fig. 418.

Section par transfixion du lambeau antérieur.

3. Le couteau, traversant la cuisse en arrière d'une extrémité à l'autre de la précédente incision, coupe de dedans en dehors un lambeau postérieur plus petit, dont la convexité s'étend jusqu'au pli de la fesse, et dont la base se confond en dedans et en dehors avec celle du lambeau antérieur (fig. 419).

Fig. 419.

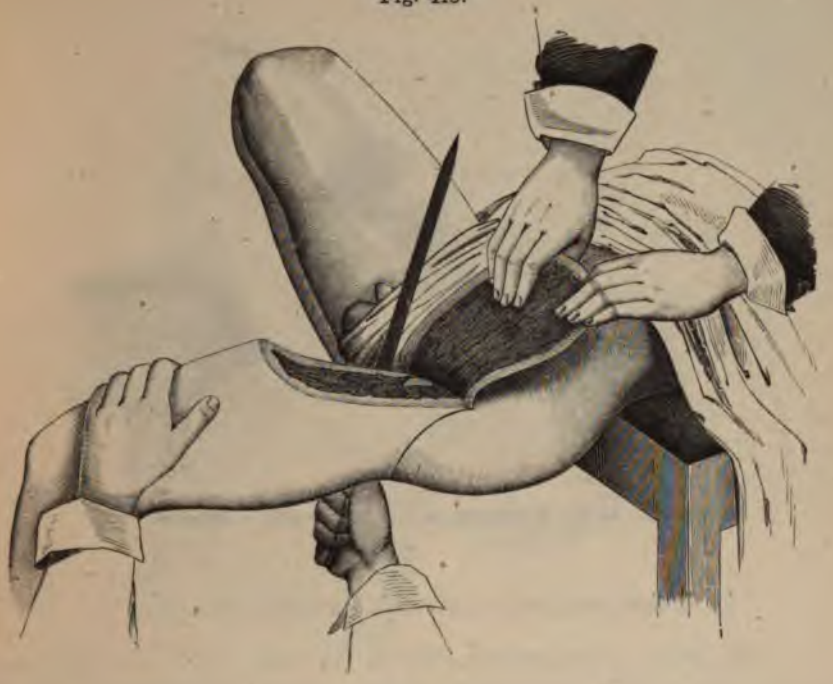

4. La cuisse en extension forcée et tournée en dehors, on ouvre la capsule articulaire en faisant marcher le couteau verticalement sur la tête fémorale, (comme si l'on voulait la réséquer et en laisser la partie supérieure dans l'acétabulum). L'air pénètre en sifflant dans la jointure, l'extrémité articulaire du fémur sort à moitié de sa cavité; la section du ligament rond la détache entièrement.

5. Elle est aussitôt saisie de la main gauche par l'opérateur, qui la tire à lui et divise la partie postérieure de la capsule, ainsi que les muscles s'insérant au grand trochanter, et toutes les parties molles restées intactes.

6. On place dans la cavité articulaire un gros tube à drainage, dont le bout antérieur sort par le milieu de la plaie, le lambeau antérieur est abaissé, et réuni aux bords du lambeau postérieur comme le montre la fig. 420.

Fig. 420.

Moignon après désarticulation de la cuisse (procédé à lambeaux).

β. *Désarticulation de la cuisse (procédé circulaire).* *

1. On divise circulairement jusqu'à l'os, d'un rapide et vigoureux trait de couteau, toutes les parties molles, à 12^{cm} au dessous du grand trochanter. L'os est ensuite scié.

2. Tous les vaisseaux, artères et veines, sont saisis avec des pincettes à verrou et liés avec du catgut (voyez la coupe transversale de la cuisse au tiers supérieure, pl. XXX, fig. II).

3. Dans les cas seulement où pour quelque motif, on ne pourrait recourir en toute sécurité à l'exsanguification artificielle, il est prudent (d'après Larrey), avant de diviser circulairement les chairs, de mettre à nu par une incision longitudinale l'artère et la veine dans le triangle iléo-fémoral, de les serrer sur deux points avec des pincettes à verrou entre lesquelles on les coupe; ceci fait, on lie les bouts inférieurs, mais les bouts supérieurs sont attirés en haut jusqu'à ce que l'opération soit terminée (fig. 421).

* Ou plutôt *en raquette modifiée.* D^{r} R.

Fig. 421.

Désarticulation de la cuisse [Procédé circulaire (raquette modifiée)].

4. Lorsqu'après l'enlèvement du tube de caoutchouc, toute hémorrhagie à cessé, un grand couteau est enfoncé perpendiculairement, à 5^{cm} au dessus du grand trochanter, sur la tête du fémur, pour descendre de là en passant sur le milieu du grand trochanter jusque sur l'incision circulaire, en divisant sur son trajet toute l'épaisseur des parties molles (Dieffenbach).

5. L'opérateur saisit avec un fort davier, au milieu du moignon, l'extrémité de l'os, fait écarter par des aides les bords de l'incision verticale, et décolle tout autour le périoste avec une rugine, jusqu'à ce qu'il arrive sur de solides insertions musculaires qu'on sépare de l'os avec un fort couteau.

6. Quand on a de la sorte isolé l'os jusqu'à la capsule articulaire, celle-ci est ouverte comme on l'a dit plus haut, et la tête fémorale

entièrement désarticulée (fig. 422). Dans ce temps de l'opération, l'hémorrhagie est d'ordinaire insignifiante.

Fig. 422.

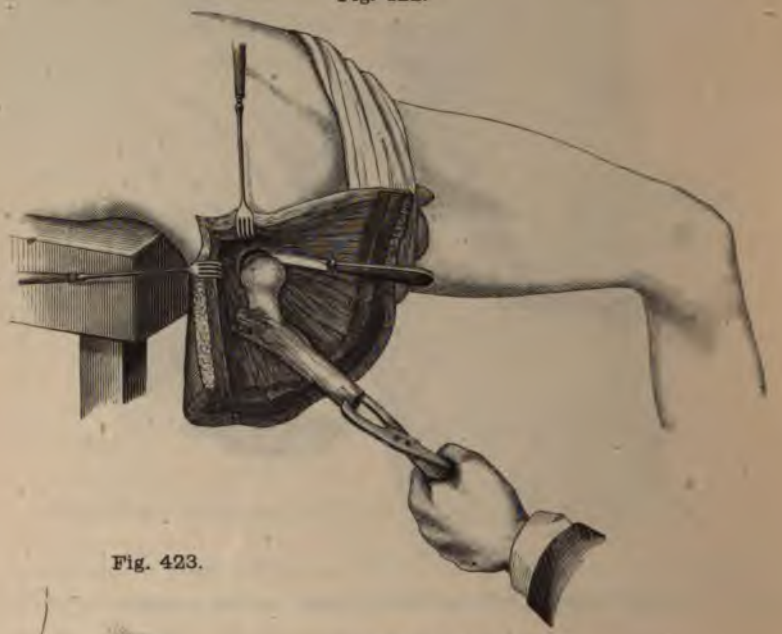

Désarticulation de la hanche.

Fig. 423.

Moignon après désarticulation de la cuisse par procédé circulaire avec incision verticale.

La fig. 423 représente l'aspect du moignon.

7. Si la musculature est très-développée, on peut au lieu du procédé circulaire en un seul temps, recourir au procédé circulaire en deux temps; ou bien aussi faire un grand lambeau cutané antérieur, et couper en arrière, par une incision circulaire, les parties molles au dessous du pli fessier.

8. Lorsque les parties molles manquent en avant, on peut aussi tailler un grand lambeau postérieur (von Langenbeck), et diviser en avant les chairs par une incision transversale demi-circulaire, au dessous de l'arcade crurale. Mais dans ce cas, il faut enfoncer un gros drain jusque dans la profondeur du moignon du muscle psoas iliaque, rétracté dans le bassin, afin de prévenir en cet endroit la rétention du pus.

s. Réamputation.

1. Que dans une amputation l'opérateur ne conserve pas assez de parties molles; que celles-ci, à la suite d'un travail phlegmasique (ostéite) se rétractent pendant la guérison, ou qu'elles disparaissent par gangrène, le *moignon* devient *conique* (fig. 424), c. à d. que l'extrémité de l'os fait une saillie telle, qu'une cicatrisation complète est impossible (ulcus prominens); ou bien la fine cicatrice, obtenue après mille peines, s'ulcère dès que l'amputé s'appuie sur un pilon, sur une jambe artificielle. Après la congélation, après la brûlure d'un membre, il est également difficile d'avoir un bon moignon.

Fig. 424.

Moignon conique.

2. Jadis en pareil cas, on pratiquait à nouveau une amputation plus haut, ou bien on essayait de recouvrir l'ulcère cicatriciel d'un lambeau de peau. Le premier procédé n'est dans la plupart des cas pas nécessaire; il est d'ailleurs aussi dangereux pour la vie que la première amputation; quant à la seconde manière de faire, elle ne donne que bien rarement un résultat satisfaisant, parceque l'enveloppe cutanée des extrémités ne convient guère pour les opérations plastiques.

3. Il est beaucoup plus rationnel et pratique de faire la *résection sous-périostée du moignon.* Pour cela, on enlève avec un fort bistouri la cicatrice ou les bourgeons charnus de la surface osseuse; on divise les parties molles du moignon en dessous ou sur les côtés (en évitant

la région où se trouvent les gros vaisseaux et les nerfs) jusqu'à l'os, et l'on décolle le périoste assez haut pour qu'il soit facile d'enlever avec une scie à guichet, une scie à chaîne, un fragment osseux de longueur suffisante. On place un drain aboutissant à la surface de section de l'os, puis on réunit la plaie par des points de suture; elle guérit ordinairement par première intention. On obtient ainsi un excellent moignon, bien garni de parties molles.

4. Si la première amputation s'est faite dans le voisinage d'une jointure, on peut recourir par le même procédé à une *désarticulation sous-périostée* (v. fig. 422).

F. RÉSECTIONS ARTICULAIRES.

I. RÈGLES GÉNÉRALES POUR LES RÉSECTIONS.

1. Un important précepte à suivre dans les résections, c'est d'enlever les extrémités articulaires en lésant le moins possible les parties molles.

2. Les *incisions* de la peau, celles des muscles, doivent être faites dans le sens de l'*axe longitudinal* du membre, et l'on évitera soigneusement toute blessure des vaisseaux des nerfs et des tendons.

3. La *conservation du périoste,* en continuité avec toutes les insertions tendineuses et musculaires du voisinage de l'articulation (*résection sous-périostée,* von Langenbeck, Ollier), est d'une très-grande importance, aussi bien pour la guérison de la plaie, que pour le fonctionnement ultérieur du membre; en raison de ces considérations, elle devrait toujours être recherchée. Ce mode d'agir rend l'opération plus difficile dans les cas récents, mais il la facilite dans les cas anciens. Les méthodes anciennes (non sous-périostées) seront aussi décrites à propos des résections de chaque articulation.

4. Pour *conserver le périoste*, il faut le diviser dans le sens de l'incision cutanée et le détacher de l'os en continuité avec les parties molles environnantes, non pas avec un instrument tranchant, mais avec des *rugines* de formes et de grandeurs diverses* (isolement de l'os).

* Je comprends sous la dénomination de *rugine,* les instruments appelés en Allemagne *raspatorium,* c. à d. racloir, grattoir, *elevatorium,* levier, ainsi que le *détache-tendon* d'Ollier. Dr R.

Fig. 425.

Râcloir.

Fig. 426.

Rugine étroite de Langenbeck.

Fig. 427.

Rugine large de Langenbeck.

Fig. 428.

Pied de biche.

Fig. 429.

Rugine de Sayre.

Fig. 430.

Couteau à résection d'Esmarch.

5. Les capsules articulaires, les expansions fibreuses de renforcement et les insertions musculaires, ne peuvent être détachées avec des instruments mousses; il faut les séparer des os avec un couteau à lame courte et solide (fig. 429), agissant perpendiculairement aux plans osseux; ces parties doivent toujours garder leurs adhérences avec le périoste voisin.

6. Dans ce temps de l'opération, on fera *alterner* suivant les convenances l'emploi du couteau avec celui des rugines mousses, en ménageant autant que possible le périoste qu'il ne faut ni contondre, ni déchirer.

7. Lorsque les extrémités articulaires ont été isolées de la sorte, on les fait saillir hors de la plaie, puis elles sont saisies avec de forts

daviers (fig. 431—433) et sciées (fig. 434—439), pendant qu'on écarte

Fig. 431.

Davier à griffes de Langenbeck.

Fig. 432.

Davier à dents de lion de Fergusson.

Fig. 433.

Davier de Farabeuf.

Fig. 434.

Scie à feuille.

Fig. 435.

Scie à guichet de Langenbeck.

Fig. 436.

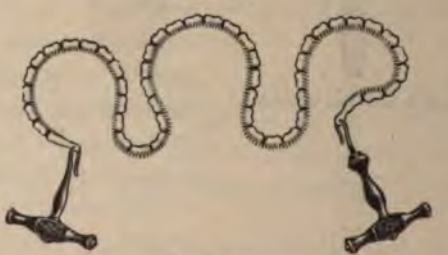

Scie à chaîne.

Fig. 437.

Scie à dos mobile.

Fig. 438.

Scie à résection de Butcher.

Fig. 439.

Scie à résection de Szymanowsky.

Fig. 440.

Petit

Fig. 441.

Grand

crochets mousses de Langenbeck.

et qu'on protége les parties molles au moyen de crochets mousses (fig. 440 et 441), d'érignes aiguës (fig. 442), ou d'une plaque de cuir ou d'étain.

Fig. 442.

Erigne de Volkmann.

Fig. 443.

Erigne de Langenbeck pour les os.

8. Une extrémité articulaire séparée de sa diaphyse peut être prise et extraite avec l'érigne de Langenbeck (fig. 443). Lorsqu'elle est brisée en plusieurs fragments, chaque morceau est retiré séparément avec une pince.

9. Comme la régénération d'une articulation paraît se faire d'une manière plus complète lorsqu'*une seule* des extrémités articulaires est réséquée, il faut n'enlever que celle qui se trouve lésée, quand il n'y en a qu'une, et laisser l'autre intacte (résection partielle).

10. La méthode hémostatique par refoulement du sang s'applique avec avantage à la plupart des résections. Mais l'opération terminée, il faut, avant de fermer la plaie, lier avec le plus grand soin tous les vaisseaux divisés; sans cela il survient facilement des hémorrhagies secondaires, qui peuvent nécessiter l'enlévement du pansement et un nouveau dérangement de la plaie.

11. Pour le *traitement consécutif* il faut avant tout prévenir la *rétention* et la *décomposition* des produits de secrétion de la plaie, et *immobiliser* le membre.

12. Les règles sévères de la *méthode antiseptique* s'appliquent avec les meilleurs résultats aux *cas récents*. Il n'est pas rare de voir ainsi toute la plaie guérir très-rapidement avec une insignifiante suppuration.

13. Si la jointure renfermait déjà du pus au moment de l'opération, on lavera très-soigneusement la plaie avant de la fermer, avec une forte solution de chlorure de zinc, d'acide phénique, ou bien avec de l'acide chlorhydrique étendu (1 %). On pourvoira toujours au libre écoulement des liquides par des drains d'un calibre suffisant, pénétrant

dans la profondeur de la plaie. Le reste de l'incision sera réuni par des points de suture.

14. Pour *immobiliser* le membre, on se sert des divers bandages et appareils décrits plus haut (v. pansements). Il faut se rappeler que pour l'application stricte de la méthode antiseptique de Lister, les alentours de la plaie doivent rester à découvert sur une plus grande étendue que dans le traitement à l'air libre, résultat obtenu il est vrai aux dépens de l'immobilisation; mais avec le traitement antiseptique, une légère mobilité du membre réséqué, pendant le renouvellement du pansement, paraît être moins fâcheuse qu'avec les autres méthodes.

15. Il résulte de ce qui précéde, qu'un bandage plâtré fenêtré, p. ex., convient fort bien pour le traitement à découvert, tandis que dans la méthode antiseptique de simples gouttières (p. ex., les gouttières matelassées en bois de Stromeyer, celles en fer-blanc de Volkmann, les attelles de chanvre de Beely), hors desquelles le membre doit être retiré à chaque changement du pansement, peuvent servir le plus souvent sans inconvénient, car les nombreuses couches de gaze de Lister qui enveloppent sur une vaste étendue le membre opéré, l'immobilisent d'une manière presque suffisante.

16. *Après la guérison* des *plaies de résections,* toutes les jointures du membre sont raides à cause du repos prolongé, les ligaments et les tendons agglutinés, les muscles faibles et atrophiés (*paralysie par inactivité*).

Le membre parait inutile à toute personne non prévenue de cette importance, qui persistera, si l'on n'agit pas pour la faire disparaître.

17. Afin de prévenir ce résultat comme aussi pour le faire disparaître, il faut, de suite après la cicatrisation de la plaie, imprimer des *mouvements méthodiques passifs* à chaque articulation du membre, et le faire en cas d'extrême sensibilité pendant la narcose chloroformique (*apolyse* de Neudörfer).

18. Les articulations de l'extrémité supérieure, et tout spécialement celles des doigts, pour lesquelles un prompt retour des fonctions est bien à désirer, conservent leur souplesse et leur mobilité, si l'on a soin déjà dès le début de les mouvoir avec précaution, et si à chaque pansement on leur donne une position différente.

19. L'activité des *muscles* et des *nerfs* est vite récupérée par l'usage de *bains chauds,* par l'emploi de *l'électricité.* Le *massage* méthodique des membres, précédé de *douches, d'aspersions d'eau froide,* et la *gymnastique thérapeutique,* paraissent agir avec plus d'énergie encore que les moyens précités.

20. Lorsqu'après la résection, il reste une trop grande mobilité et un relâchement de l'articulation opérée (*articulation balottante*), on y remédie par un appareil contentif.

II. RÉSECTION DES EXTRÉMITÉS ARTICULAIRES INFÉRIEURES DU RADIUS ET DU CUBITUS.

Incision bilatérale.

1. Une incision longitudinale commençant au dessous de l'apophyse styloïde du cubitus, et longeant la côté interne de cet os, divise la peau sur une longueur de 4 à 5^{cm} (fig. 444).

Fig. 444.

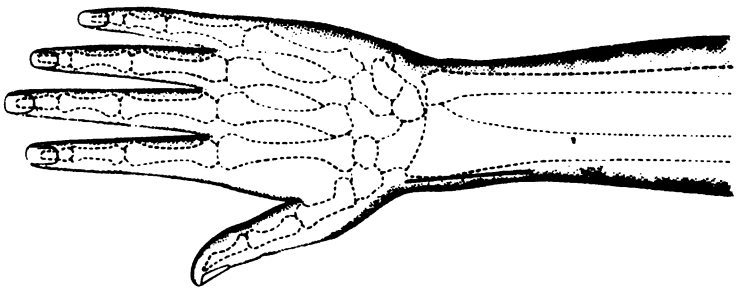

Résection des extrémités inférieures des os de l'avant-bras.
Incision bilatérale de Bourgery.

2. Au fond de cette incision, et suivant la même direction, on divise le périoste entre les muscles cubital postérieur et cubital antérieur. Avec le grattoir et la rugine, on le décolle d'abord sur la face dorsale, puis sur la face palmaire (carré pronateur), jusqu'au ligament interosseux (fig. 445).

Fig. 445.

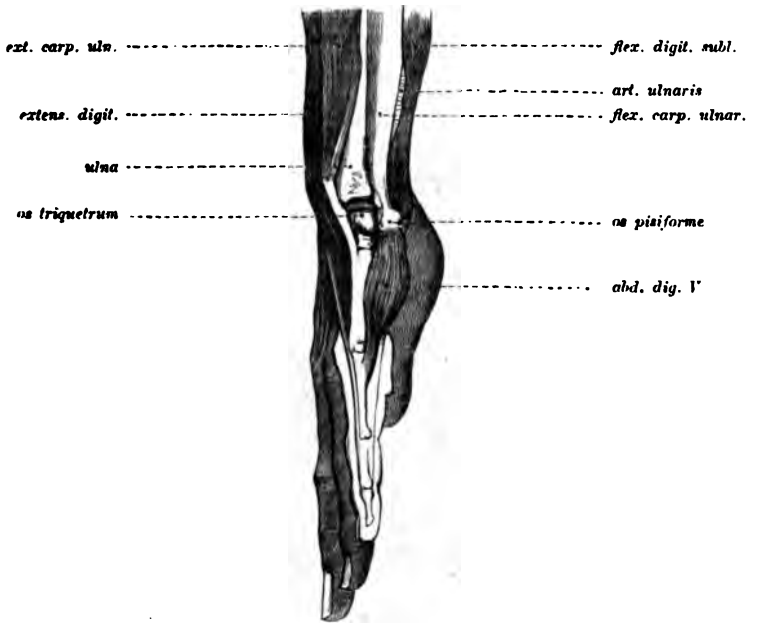

Muscles et tendons du côté cubital du poignet gauche (d'après Henke).*

3. Avec la scie à guichet ou de fortes cisailles, on coupe au dessous de l'angle supérieur de l'incision la partie dénudée du cubitus.

4. Le fragment scié est ensuite saisi avec un davier, attiré au dehors pour faciliter la section de ses dernières attaches, les ligaments interosseux, latéral interne et accessoire droit (fig. 446 et 447).

5. Une seconde incision longitudinale, commençant au dessous de l'apophyse styloïde du radius et longeant le côté externe de cet os, divise la peau sur une longueur de 5 à 6^{cm}.

6. La main fortement renversée en arrière, on rejette sur sa face dorsale les tendons des muscles court extenseur et long abducteur du pouce, qui passent obliquement sur le radius (fig. 448).

* Extr. carp. uln. = cubital postérieur. Flex. carp. uln. = cubital antérieur.

Fig. 446.

Face dorsale.

Fig. 447.

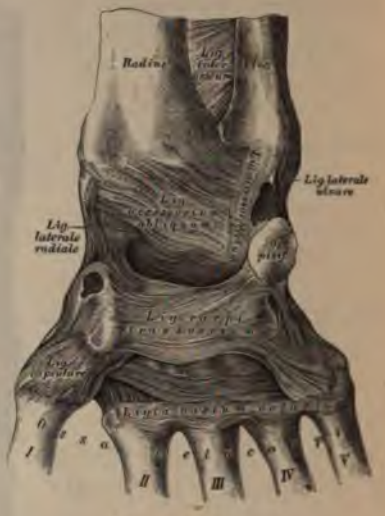

Face palmaire.

Ligaments du poignet.

Fig. 448.

Muscles et tendons du côté radial du poignet gauche dans la flexion dorsale (d'après Henke).

7. Le tendon du long supinateur (fig. 499) est détaché de l'apophyse styloïde, le périoste du radius divisé longitudinalement, puis

Fig. 449.

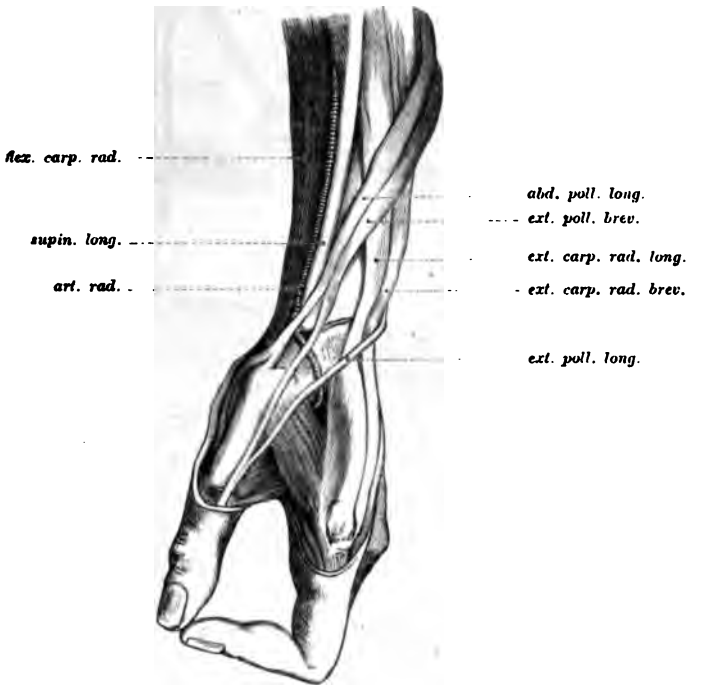

Muscles et tendons du côté radial du poignet gauche (main étendue) (d'après Henke).

décollé avec la rugine et le couteau, à la région dorsale d'abord, ensuite sur la face palmaire (carré pronateur), en continuité avec les parties molles environnantes, de manière à isoler entièrement l'os sur une hauteur de 3 à 4^{cm} au dessus des surfaces articulaires.

8. On glisse alors, entre l'os et le périoste du côté palmaire, une large bandelette d'étain pour protéger les parties molles, et tandis qu'au moyen d'un semblable artifice ou d'un crochet mousse, on attire en haut le périoste et les téguments de la région dorsale, l'extrémité inférieure du radius est divisée avec la scie à guichet ou avec toute autre scie à résection (fig. 450).

Fig. 450.

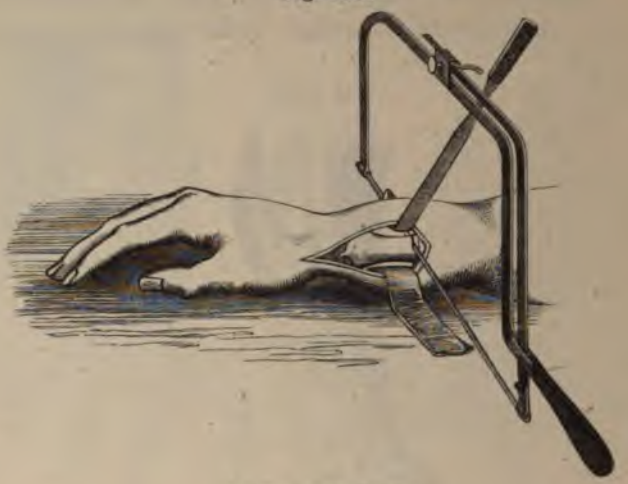

Section du radius isolé.

9. Le fragment scié est saisi avec un davier, attiré hors de la plaie, et séparé du poignet par la section de la capsule articulaire et des ligaments (ligaments latéral externe, rhomboïde et accessoire oblique, fig. 446 et 447).

Fig. 451.

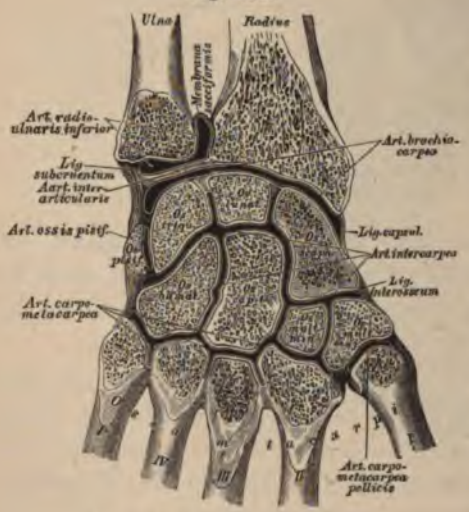

Coupe horizontale du poignet droit.

10. Lorsque les extrémités inférieures des os de l'avant-bras sont seules fracturées ou malades, le carpe est laissé intact. Mais il n'y aurait qu'une seule articulation intercarpienne ouverte, qu'il faut enlever tous les os du carpe (sauf dans certains cas le trapèze et le pisiforme), car toutes les jointures qui relient les os du carpe entr'eux et aux métacarpiens communiquent les unes avec les autres (fig. 451). Dans ce cas on pratique l'opération suivante.

III. RÉSECTION TOTALE DU POIGNET.

Incision radio-dorsale de Langenbeck.

1. La main en légère abduction repose à plat sur une petite table, à côté de laquelle l'opérateur est *assis*, ayant un assistant en face de lui.

2. Une incision, partant de la partie moyenne du bord cubital du métacarpien de l'index, et remontant à 9cm au dessus en passant sur le milieu de la face dorsale de l'épiphyse du radius, divise les téguments (fig. 452).

Fig. 452.

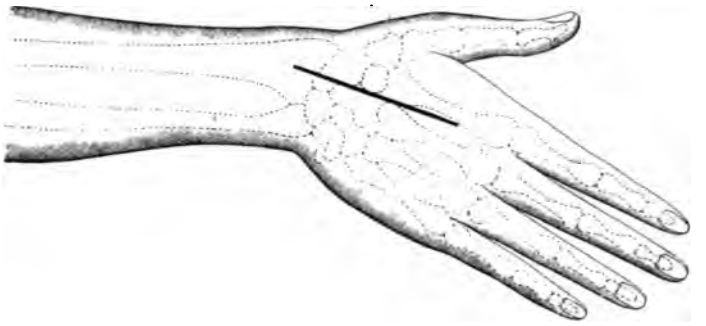

Résection du poignet d'après Langenbeck.

3. Au côté radial du tendon de l'extenseur de l'index, mais sans en ouvrir la gaîne, le bistouri pénètre plus profondément, suit le bord cubital du tendon du second radial externe, dont il dépasse l'insertion (à la base du 3cm métacarpien), et fend le ligament dorsal du carpe entre le tendon du long extenseur du pouce et celui de l'extenseur de l'index, jusqu'à la limite inférieure de l'épiphyse du radius (fig. 453).

4. L'aide écartant les parties molles avec de minces crochets, l'opérateur ouvre longitudinalement la capsule articulaire, et la détache de l'os avec les ligaments de la manière suivante.

5. Il faut tout d'abord décoller de la face externe du radius, en partie avec le couteau, en partie avec la rugine, les gaînes fibreuses qui maintiennent dans la coulisse radiale les tendons du long extenseur

Fig. 453.

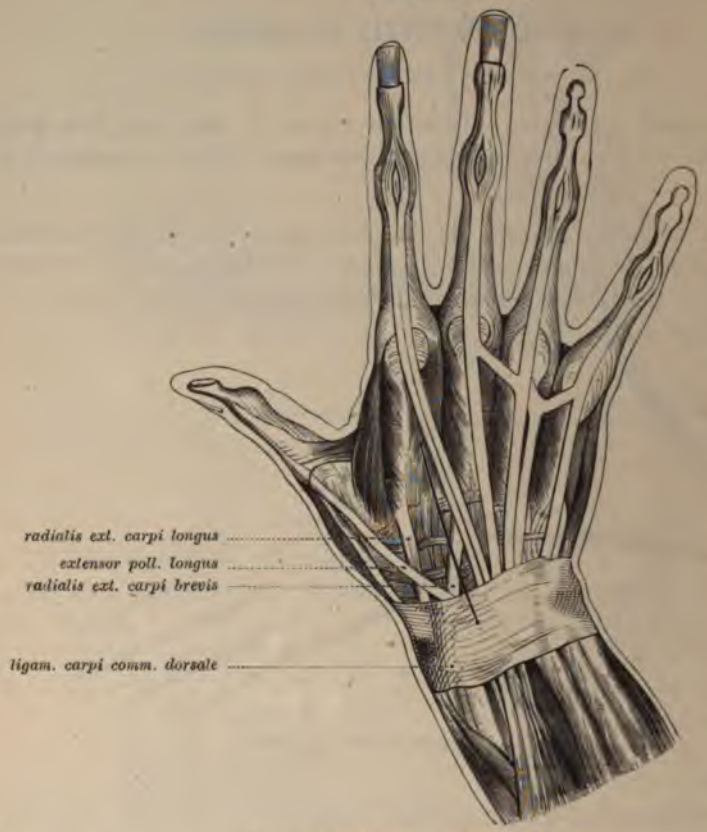

Tendons de la région dorsale de la main.

du pouce, du premier et du second radial externe, et celui du long supinateur (brachio-radialis).

6. On détache de même de la face interne de l'os le tendon de l'extenseur commun des doigts, et les expansions aponévrotiques du ligament dorsal du carpe qui l'entourent, en conservant leur continuité avec le périoste et avec la capsule articulaire; puis on les rejette en dedans.

7. L'articulation radio-carpienne ouverte, la main est fléchie de manière à faire saillir les facettes articulaires supérieures des os du carpe.

8. Le scaphoïde est séparé du trapèze et du trapézoïde, le semilunaire et le pyramidal du grand os et de l'os crochu, par la section des ligaments intercarpiens; puis avec un levier étroit, on les dégage entièrement sans effort. Le trapèze et le pisiforme peuvent être laissés en place (fig. 454).

Fig. 454.

Os du carpe.

9. Pour extraire ensuite les os de la première rangée du carpe, on saisit la surface articulaire sphérique du grand os, avec les doigts de la main gauche ou avec un davier, et pendant que l'assistant maintient le pouce en abduction, l'opérateur coupe les attaches articulaires du trapézoïde avec le trapèze, et cherche à pénétrer, en se dirigeant du coté cubital, dans la jointure carpo-métacarpienne; à ce moment l'assistant cherche à fléchir fortement la partie moyenne de la main, pour faciliter la section des masses ligamenteuses de la région dorsale sur les extrémités supérieures des métacarpiens. On peut ainsi enlever à la fois les trois os de la première rangée du carpe (trapézoïde, grand os, os crochu).

10. Pour terminer, le mouvement de flexion de la main étant encore exagéré, on fait sortir de la plaie les épiphyses du radius et du cubitus; ces extrémités, soigneusement isolées (de la manière indiquée plus haut), sont sciées, avec la précaution de ne pas blesser le volumineux rameau dorsal de l'artère radiale, qui passe sur le trapèze pour arriver au premier espace intermétacarpien (fig. 449).

11. Pendant la durée du *traitement consécutif*, l'articulation réséquée doit être immobilisée au moyen d'un des appareils décrits (v. pag. 63—65). Aussitôt que possible on maintiendra écartées les surfaces osseuses dans la plaie, par l'application d'un gantelet de sparadrap formant à l'extrémité de chaque doigt des anses, au travers desquelles passe un bâtonnet, qui sert de point d'attache à un cordon passant sur une poulie et suspendant un poids. La contre-extension se fait avec un étrier de sparadrap fixé sur les deux faces de l'avant-bras, et tiré en arrière par un anneau de caoutchouc. Le membre repose sur un plan incliné (fig. 455).

Fig. 455.



Extension et contre-extension (distraction) du poignet.

IV. RÉSECTION DU COUDE.

Incision en T de Liston.

1. La partie postérieure du coude fléchi à angle obtus est présentée à l'opérateur par un assistant, qui tient d'une main l'avant-bras, de l'autre le bras (fig. 457).

2. Une incision longitudinale de 8cm, longeant dans sa partie moyenne le bord interne de l'olécrâne, ouvre le capsule articulaire entre cette apophyse et le condyle interne de l'humérus (fig. 456).

3. Pendant qu'avec l'ongle du pouce gauche, on attire fortement les parties molles en dedans, celles-ci sont détachées de l'os par de courtes incisions, le tranchant du couteau agissant perpendiculairement à la surface osseuse, jusqu'à ce que l'épicondyle soit tout-à-fait dégagé (fig. 457). Dans ce temps de l'opération, l'avant-bras doit être de plus

Fig. 456.

Résection du coude droit.
Incision en T de LISTON.

Fig. 457.

Résection du coude gauche.
Dénudation du condyle interne.

en plus fléchi par l'assistant. Le nerf cubital se trouve au milieu des parties molles détachées et ne se voit pas (fig. 458).

Fig. 458.

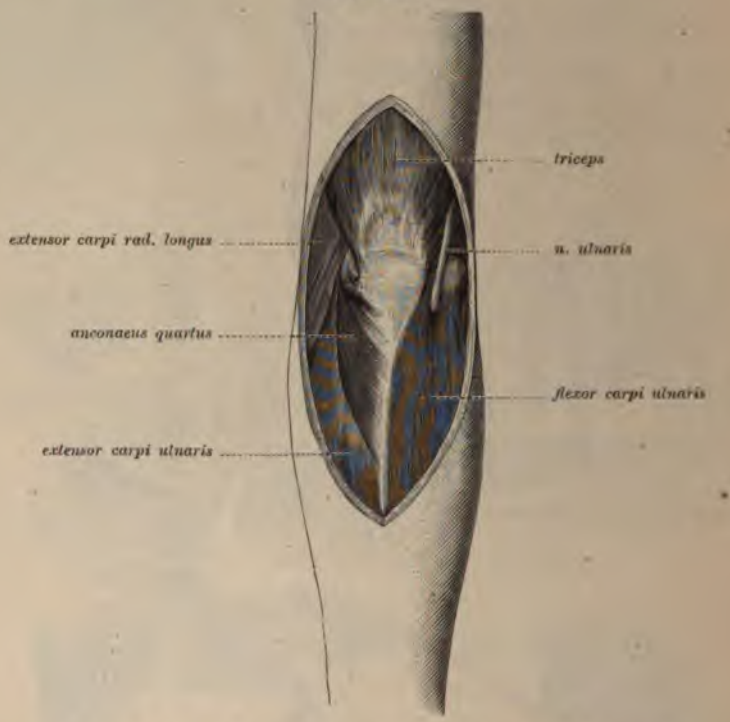

Nerf cubital à la partie postérieure de l'articulation du coude gauche.

4. Une incision demi-circulaire, contournant en dessous le condyle interne, divise le ligament latéral interne (fig. 459) et les insertions des muscles fléchisseurs.

5. L'avant-bras étendu, on divise transversalement la peau en passant sur l'olécrâne, à partir du bord inférieur du condyle externe jusqu'au milieu de la première incision (fig. 456).

6. On décolle avec la rugine le périoste du bord interne de la face postérieure du cubitus, en laissant subsister sa continuité avec

Fig. 459. Fig. 460.

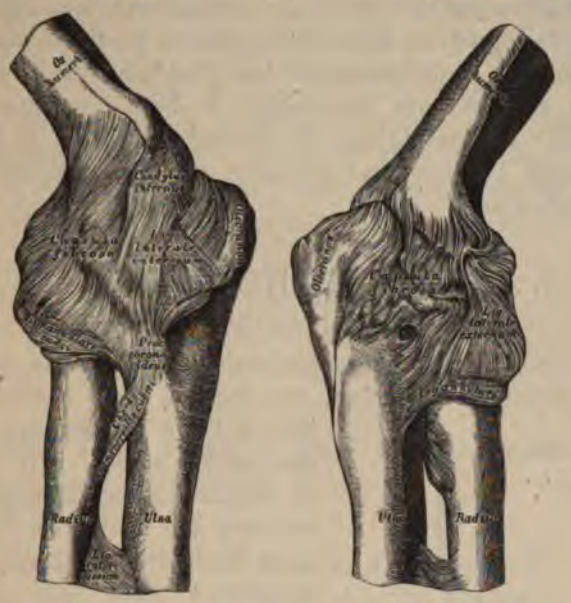

Côté interne. Côté externe.

Ligaments de l'articulation du coude droit.

le tendon du triceps, qui est séparé de l'olécrâne d'un coup de bistouri.

7. Ces parties sont rejetées en dehors par dessus le condyle externe; la jointure est béante; quelques traits de bistouri sur l'interligne articulaire, entre la tête du radius et la petite cavité sygmoïde, divisent le ligament annulaire du radius et le ligament latéral externe (fig. 460).

8. L'articulation s'ouvre davantage; on saisit avec un davier l'extrémité de l'humérus qui est scié à la limite des cartilages d'encroûtement.

9. Une incision faite sur le sommet de l'apophyse coronoïde du cubitus coupe les fibres du muscle brachial antérieur; l'olécrâne est pris avec un davier, et l'extrémité du cubitus est sciée au bord de son revêtement cartilagineux.

10. La tête du radius est séparée avec la scie.

11. L'hémorrhagie arrêtée, l'incision transversale est réunie sur toute son étendue par des points de suture, tandis que l'incision longitudinale ne l'est qu'à ses deux extrémités, la partie moyenne donnant passage à un gros drain plongeant dans l'intérieur de la plaie.

12. On se sert pour immobiliser le bras des appareils décrits (pag. 68—74). La proposition de Roser,* de placer le bras en extension pendant les premières semaines, est bien motivée et répond à toutes les indications.

V. RÉSECTION SOUS-PÉRIOSTÉE DU COUDE.

Incision longitudinale de Langenbeck.

1. Sur la face postérieure de l'articulation, un peu en dedans de la ligne médiane de l'olécrâne, une incision de 8 à 10^{cm}, pénétrant jusqu'à l'os à travers toute l'épaisseur des parties molles, part à 3 ou 4^{cm} au dessus du bec olécrânien, pour se terminer à 5 ou 6^{cm} au dessous de ce point de repère, sur l'arête du cubitus (fig. 461).

Fig. 461.

Résection du coude (côté droit).
Incision cutanée de Langenbeck.

2. On décolle ensuite, en se servant du grattoir et de la rugine, le périoste de la face interne du cubitus, et la moitié interne du tendon du triceps en continuité avec le périoste correspondant (en manœuvrant l'instrument dans le sens de l'incision longitudinale).

3. Avec l'ongle du pouce gauche on rejette vers le sommet de l'épicondyle les parties molles qui recouvrent le condyle interne, et au milieu desquelles se trouve le nerf cubital; le bistouri serrant l'os de près les détache par de petites incisions curvilignes,

* Die Ursachen des Schlottergelenkes nach Ellbogenresection im Kriege. Ein Glückwunsch zur Feier der funfzigjährigen Doctorwürde des Herrn Louis Stromeyer dargebracht am 6. April 1876 durch W. Roser.

répétées jusqu'à ce que l'épicondyle soit entièrement dégagé. Les derniers traits de bistouri contournent la saillie osseuse, et en séparent les insertions des muscles fléchisseurs, ainsi que le ligament latéral interne, en conservant leurs adhérences avec le périoste.

4. Les parties molles détachées remises dans leur situation première, la partie externe du triceps est tirée en dehors, séparée de l'olécrâne par de petites incisions, mais laissée adhérente au périoste de la face externe du cubitus, périoste décollé de l'os avec le muscle anconé.

5. Le bistouri rasant le squelette, la capsule articulaire fibreuse est détachée du bord des surfaces articulaires de l'humérus (d'abord de la trochlée, puis de l'épitrochlée), de manière à découvrir le condyle externe.

6. On divise en ce point le ligament latéral externe, ainsi que les insertions des muscles extenseurs, en conservant leur continuité avec le périoste de l'humérus.

7. Le condyle externe entièrement isolé, on fléchit fortement l'articulation pour faire saillir hors de la plaie les extrémités articulaires, qui sont sciées comme il est dit plus haut.

8. Lorsqu'on veut diviser le cubitus au dessous de l'apophyse coronoïde, il faut détacher les fibres supérieures du tendon du brachial antérieur sans rompre leurs adhérences avec le périoste cubital.

VI. RÉSECTION DU COUDE.

Incision bilatérale de Hueter.

1. Une incision longitudinale de 2^{cm} met à nu le condyle interne; une incision curviligne, qui en circonscrit la base, coupe le ligament latéral interne.

2. Une incision longitudinale de 8 à 10^{cm}, au côté externe de l'articulation, passe sur le condyle externe et sur la tête du radius.

3. Les parties molles écartées, le ligament latéral externe et la ligament annullaire du radius sont divisés.

4. La tête du radius est isolée et sciée.

5. L'insertion de la capsule articulaire est détachée en avant et en arrière, en premier lieu du bord de l'épitrochlée, puis de la trochlée.

6. Par l'adduction de l'avant-bras porté du côté cubital, l'humérus est poussé hors de la plaie, ce qui permet au nerf cubital d'abandonner sa face postérieure.

7. Les extrémités articulaires de l'humérus sont sciées.

8. L'olécrâne est dénudé et scié.

VII. RÉSECTION DE L'ÉPAULE.

Incision longitudinale antérieure de LANGENBECK (méthode ancienne).

Fig. 462.

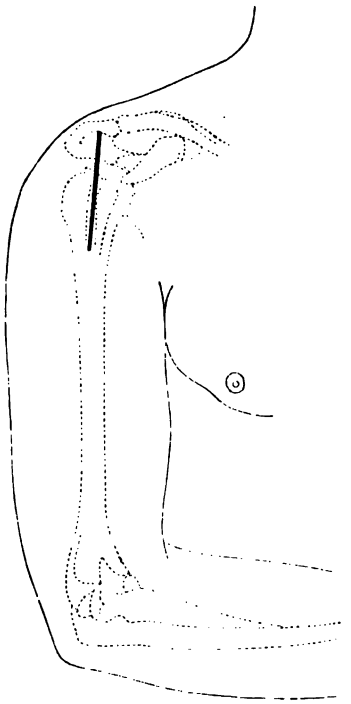

Résection de l'épaule.
Incision longitudinale antérieure de LANGENBECK.

1. Le patient est couché sur le dos, l'épaule relevée par un coussin, le bras fixé de telle sorte que le condyle externe de l'humérus regarde en avant.

2. Une incision, qui commence sur le bord antérieur de l'acromion, tout près de l'articulation de cette apophyse avec la clavicule, descend verticalement sur une longueur de 6 à 10^{cm}, pénétrant à travers le deltoïde jusque sur la capsule articulaire et sur le périoste (fig. 462).

3. Les bords de la plaie musculaire écartés avec des crochets mousses, on voit le long tendon du biceps enfermé dans sa gaîne (fig. 463).

4. Cette gaîne est ouverte par une incision longeant le bord externe du tendon; on fait ensuite glisser le dos du couteau dans la gouttière bicipitale de bas en

haut, et l'on fend jusqu'à l'acromion la gaîne tendineuse et la capsule articulaire.

Fig. 463.

Tendon de la longue portion du biceps.

5. Le tendon du biceps est attiré hors de la gouttière et rejeté en dehors avec un crochet mousse.

6. Pendant que l'assistant tourne lentement le bras de dedans en dehors, on fait à partir de la section capsulaire, avec un fort couteau placé perpendiculairement sur l'os, une incision curviligne autour et au dessus de la petite tubérosité, pour diviser la capsule et détacher l'insertion du muscle sous-scapulaire (fig. 464).

Fig. 464.

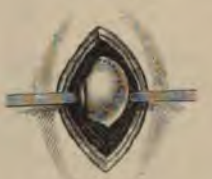

Fig. 465.

7. Le bras de nouveau tourné en dedans, le tendon du biceps est tiré en dehors et repoussé en arrière.

8. Le couteau repart de l'incision capsulaire en décrivant un grand cercle au dessus et autour de la grosse tubérosité, et détache la capsule avec les insertions des muscles sus et sous-épineux et du petit rond (fig. 465 et 466).

9. La tête de l'humérus, poussée de bas en haut, est chassée hors de la plaie, saisie avec un davier (le meilleur est celui de Farabeuf) (fig. 433 et fig. 467), puis sciée avec une scie droite (fig. 468) après la section des insertions postérieures de la capsule.

10. Si la tête humérale a été séparée de la diaphyse par le projectile, il faut pour l'extraire la fixer avec une forte érigne (v. fig. 443), ou bien avec un tire-fond (v. fig. 508). Lorsqu'elle est brisée en plu-

Fig. 466.

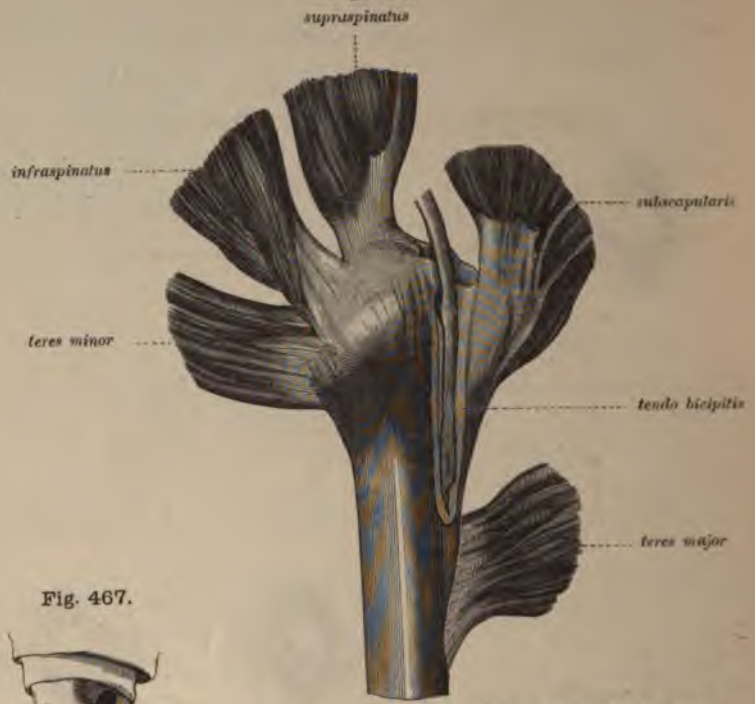

Insertions musculaires à la grosse et à la petite tubérosité.

Fig. 467.

Fig. 468.

Section de la tête de l'humérus.

sieurs morceaux, chaque fragment pris avec une pince est détaché séparément avec un couteau mousse (fig. 469) ou boutonné (fig. 470).

Fig. 469.

Bistouri à extrémité mousse.

Fig. 470.

Bistouri boutonné pour résection.

11. Tout écoulement sanguin arrêté, un gros drain est placé de manière à pénétrer jusque sur la face articulaire de l'omoplate; il ressort par une petite incision cutanée faite sur un point opposé à la plaie (au bord interne du grand dorsal).

12. La plaie est réunie par des points de suture, le bras placé dans une écharpe, et soutenu par un coussin de Stromeyer (v. fig. 164, page 77).

13. Dès que la guérison est en bon chemin, qu'il n'y a pas de fièvre, on permet au patient de se promener et de mouvoir avec précaution le coude et la main.

14. Ce procédé opératoire donne dans la plupart des cas pour résultat une articulation flasque, ballotante, avec déplacement de l'extrémité de l'humérus du côté du thorax, ou bien une soudure fâcheuse de cet os avec l'apophyse coracoïde. Les mouvements actifs, complets, se rétablissent promptement, si l'opérateur a eu soin de conserver la continuité de tous les muscles environnant la jointure avec la capsule articulaire et avec le périoste de la diaphyse. Ce résultat s'obtient par le procédé suivant.

VIII. RÉSECTION SOUS-PÉRIOSTÉE OU SOUS-CAPSULAIRE DE L'ÉPAULE.

Procédé de Langenbeck.

1 à 4, comme dans la précédente opération.

5. Au bord interne de la gouttière bicipitale et le long de celle-ci, le périoste incisé est soigneusement décollé avec une rugine étroite,

Fig. 471.

Ligaments de l'articulation scapulo-humérale.

du sommet de la petite tubérosité à la base de la tubérosité elle-même (fig. 471).

6. On sépare de l'os, avec le couteau et la pince à griffes, le tendon du muscle sous-scapulaire (fig. 466), en conservant la continuité de la capsule articulaire et du périoste décollé. Pendant cette manœuvre, on tourne lentement l'avant-bras en dehors, et pour dénuder l'os il faut changer souvent le couteau contre la rugine.

7. Le bras tourné en dedans, le tendon du biceps est tiré hors de la coulisse bicipitale et repoussé en dedans.

8. On rugine la partie externe du col de l'humérus pour décoller le périoste de la grosse tubérosité, en conservant sa continuité avec les insertions des muscles sus, sous-épineux et petit rond, ce qui se fait comme cela est exposé § 6. Ce décollement est assez difficile dans les résections primaires, à cause du peu d'épaisseur du périoste.

9. La tête articulaire, poussée hors de la plaie, est sciée de la manière précédement décrite. Lorsqu'on veut réséquer la tête humérale au niveau seulement de la limite supérieure des deux tubérosités (ce qui donne toujours les meilleurs résultats), il ne saurait être question de décollement du périoste. Il faut en pareil cas détacher les insertions musculaires, à partir de la cavité articulaire, aussi loin qu'il est nécessaire en ayant soin de ne pas les diviser transversalement, afin de conserver leur continuité avec le périoste. Dans ce procédé on ne peut repousser hors de la plaie la tête humérale, qui doit être divisée avec une scie à guichet ou bien avec la scie à chaîne.

10. Les autres temps s'exécutent de la même manière que dans le procédé décrit.

IX. RÉSECTION DU COL DE L'OMOPLATE.

1. Dans la résection de l'épaule, on ne touche à l'omoplate que si cet os est aussi intéressé par le projectile. Lorsqu'il n'y a de fracturé que le col *de l'omoplate*, et que la tête de l'humérus est intacte, l'omoplate seule doit être réséquée.

2. Si, comme c'est le cas ordinaire, le trajet de la balle ne montre pas le chemin à suivre, la meilleure manière d'ouvrir l'articulation est la suivante.

Fig. 472.

Résection de la cavité glénoïde.

3. Une incision semi-lunaire contourne le bord postérieur de l'acromion, en détache les fibres du deltoïde, et découvre la partie postérieure de la capsule articulaire (fig. 472).

4. Du milieu de celle-ci, le couteau descend sur le bord supérieur et postérieur de la cavité glénoïde, fend la capsule articulaire entre les tendons des muscles sus et sous-épineux jusque sur le milieu de la grosse tubérosité, en divisant du même coup la peau et le deltoïde dans le sens de ses fibres.

5. Les parties molles largement écartées avec des crochets, on détache du bord de la cavité glénoïde le long tendon du biceps et la capsule articulaire en continuité avec le périoste du col de l'omoplate, et cela sur une étendue suffisante pour qu'on puisse scier la surface articulaire ou détacher avec le couteau les fragments de l'os fracturé.

6. Le traitement consécutif est celui de la résection de l'épaule.

X. RÉSECTION DE L'ARTICULATION TIBIO-TARSIENNE.

Sous-périostée de Langenbeck.

1. Le pied reposant sur son côté interne, on fait descendre, le long du bord postérieur de l'extrémité inférieure du péroné, une incision verticale de 6cm, qui contourne la malléole externe dont elle suit le bord antérieur sur une hauteur de 1,5cm, en pénétrant partout jusqu'à l'os (fig. 473).

Fig. 473.

2. Avec la rugine on décolle le périoste, en même temps que la peau, les muscles et les tendons de la partie antérieure et postérieure de l'os, de manière à obtenir un passage derrière le péroné, à l'extrémité supérieure de l'incision, pour une scie étroite ou pour une scie à chaîne (fig. 474).

NB. Il faut se garder d'ouvrir la gaîne du tendon du long péronier.

Fig. 474.

Région externe de l'articulation tibio-tarsienne gauche (d'après Henke).

3. Le péroné scié, on saisit avec un davier le fragment dénudé, on l'attire au dehors avec une force graduellement croissante (fig. 475)

Fig. 475.

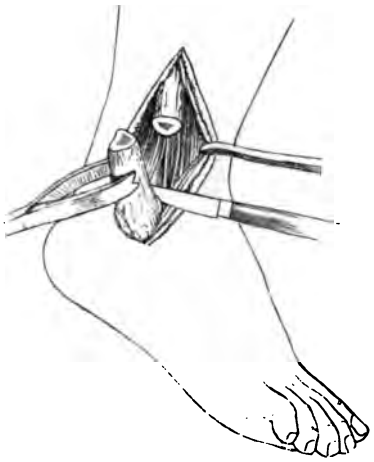

Extirpation de l'extrémité inférieure du péroné.

en le détachant du ligament interosseux. En dernier lieu, on coupe de dedans en dehors et de haut en bas, en rasant la malléole, le ligament postérieur de la malléole externe (forte expansion du ligament

Fig. 476.

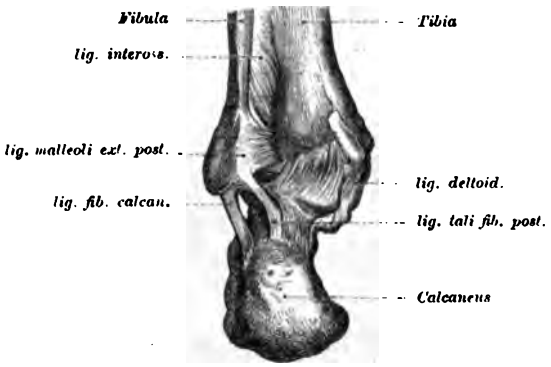

Ligaments de la région postérieure de l'articulation tibio-tarsienne.

interosseux) (fig. 476), et les trois solides ligaments de renforcement (astragalo-péronier, antérieur et postérieur, et calcanéo-péronier) (fig. 477).

Fig. 477.

Ligaments de la région externe de l'articulation tibio-tarsienne.

4. Le pied placé maintenant sur son coté externe, on fait une incision semi-lunaire de 3 à 4^{cm} autour de l'extrémité inférieure de la malléole interne (fig. 478), et du milieu

Fig. 478.

Incision sur la malléole interne.

de cette incision, on en fait monter verticalement une seconde de 5^{cm} sur la face interne du tibia (incision en ancre).

5. Les incisions pénétrent à travers le périoste jusqu'à l'os. On décolle le périoste en deux lambeaux triangulaires en continuité avec la *peau* de la face interne (fig. 479), avec les gaînes tendineuses des

Fig. 479.

Face interne de l'articulation tibio-tarsienne (d'après Henke).

Fig. 480.

Ligaments de la région interne de l'articulation tibio-tarsienne.

fléchisseurs dorsaux de la région antérieure, celles des fléchisseurs plantaires de la face postérieure du tibia, puis enfin on sépare de la malléole le ligament latéral interne (fig. 480).

6. A l'extrémité supérieure de l'incision longitudinale, on divise le tibia avec une scie étroite, une scie à chaîne, (obliquement à cause du peu de place); le fragment séparé est saisi avec un davier qui le fait tourner lentement sur son axe, tandis que la rugine décolle de haut en bas les attaches périostées du ligament interosseux.

NB. Il est de la plus grande importance pour la reproduction osseuse de ménager le ligament interosseux (Langenbeck).

7. L'os ne tient plus maintenant que par les insertions antérieures et postérieures de la capsule articulaire. On le détache avec le couteau, en ayant soin de ne pas blesser le tendon du jambier postérieur.

8. Si l'on veut enlever la face articulaire de l'astragale, on le fait avec une scie étroite, qui divise dans le sens de l'incision semilunaire, d'avant en arrière, la poulie articulaire, tandis que la plante du pied est solidement pressée avec deux mains sur le plan de la table d'opération (Langenbeck conseille de réséquer la partie supérieure de l'astragale de suite après la section du péroné par la première incision, mais de ne l'extraire avec un levier qu'après l'extirpation du fragment tibial).

9. L'hémorrhagie arrêtée, on place un gros drain à travers la partie inférieure de la plaie, qui se réunit par quelques points de suture. Au moyen d'un des appareils décrits (pag. 83—86), on fixe le membre

de manière que le pied soit à angle droit sur la jambe, et que les cylindres ou fourreaux périostés soient maintenus tendus à leur longueur normale.

XI. RÉSECTION DU GENOU.

Incision curviligne antérieure.

1. Le genou fléchi à angle droit, on fait une incision curviligne à convexité inférieure (fig. 481), allant du bord postérieur de la tubérosité d'un condyle à l'autre, en passant directement au dessus de la tubérosité du tibia, et divisant en même temps que la peau, le ligament rotulien et la paroi antérieure de la capsule articulaire.

Fig. 481.

Résection du genou avec incision curviligne antérieure.

Fig. 482.

Ligaments croisés.

2. Le genou plus fortement fléchi, on divise les deux ligaments latéraux et les ligaments croisés (fig. 482); l'articulation est ainsi largement ouverte.

3. La paroi postérieure de la capsule est soigneusement détachée du fémur, les surfaces articulaires de celui-ci sont poussées au dehors, et aussi loin qu'elles sont recouvertes de cartilage, sciées parallèlement au plan de l'extrémité des condyles.

4. Le plateau tibial est scié; il faut éviter de léser l'articulation du péroné qui dans la règle ne communique pas avec celle du genou.

5. La rotule est extraite avec précaution et détachée du tendon du triceps. On enlève aussi, lorsqu'elle est enflammée ou dégénérée, la partie supérieure de la capsule.

6. Il est très-pratique de traverser obliquement sur plusieurs points les deux extrémités osseuses avec un *perforateur* (fig. 483) pourvu d'un

Fig. 483.



Perforateur.

chas près de sa pointe, et de les fixer solidement l'une à l'autre au moyen de fils d'argent, ou de fort catgut, passés dans le chas de l'instrument.

7. L'écoulement sanguin arrêté, on place en arrière des os un gros drain traversant la plaie, et sortant aux deux angles de celle-ci dont le reste est réunie par des points de suture; le membre est ensuite immobilisé en bonne position par un des appareils décrits (pag. 90—93).

XII. RÉSECTION SOUS-PÉRIOSTÉE DU GENOU.

Incision curviligne latérale de Langenbeck.

1. Sur la face interne de l'articulation étendue, on fait une incision curviligne de 15 à 18^{cm}, convexe en arrière, commençant à 5 ou 6^{cm} au dessus de la rotule au bord interne du muscle droit, passant derrière la tubérosité du condyle interne du tibia, pour se terminer en dedans de la crête de cet os, à 5 ou 6^{cm} au dessous de la rotule (fig. 484).

Fig. 484.

Incision curviligne latérale de Langenbeck pour la résection du genou.

2. A la partie supérieure de la plaie est le vaste interne, sous lequel le tendon du grand adducteur fait saillie; à la partie inférieure on voit le tendon du couturier. Ces deux tendons doivent être ménagés (fig. 485).

Fig. 485.

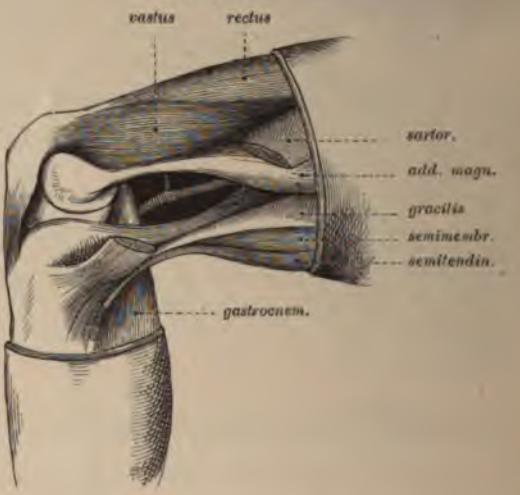

3. Le ligament latéral interne est coupé sur l'interligne articulaire, l'insertion interne de la capsule est détachée du bord antérieur du condyle interne jusqu'en haut sous le vaste interne; on agit de même à l'égard de l'aileron du ligament latéral interne, qu'on décolle de la face antérieure du tibia jusqu'à la ligne médiane (fig. 486).

Fig. 486. Fig. 487.

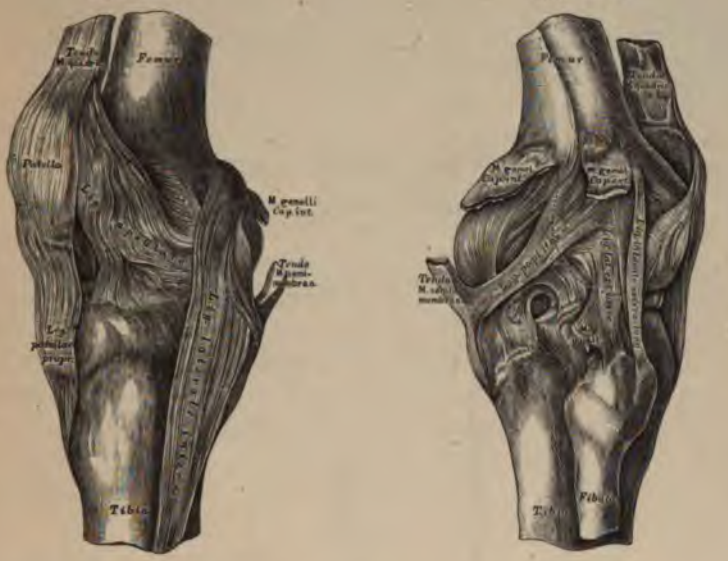

Intérieur. Extérieur.

Ligaments de l'articulation du genou (genou droit).

4. Le genou est fléchi, et tandis qu'on l'étend de nouveau lentement, on luxe la rotule en dehors par une vigoureuse pression.

5. Les ligaments croisés sont divisés; pour détacher le ligament croisé postérieur de l'éminence intercondylienne du tibia, il faut tourner en avant le condyle interne de cet os.

6. Une incision semi-lunaire profonde, passant au dessous de la saillie du condyle externe du tibia, divise le ligament latéral externe et les parties voisines de la capsule (fig. 487).

7. L'articulation est largement béante; on coupe la paroi postérieure de la capsule, et l'on fait saillir de la plaie, l'une après l'autre pour les scier, les extrémités du fémur et du tibia.

8. Si l'on veut enlever la rotule, il faut circonscrire sa face articulaire avec le couteau, puis on décolle son périoste avec la rugine, afin de conserver ainsi la continuité du ligament rotulien avec le tendon du triceps.

Avant de réunir la plaie, on place un drain de fort calibre à sa partie déclive. Il est bon de pratiquer au côté externe une petite contre-ouverture par laquelle on fait sortir l'extrémité du drain, comme aussi de placer un tube fenêtré au travers du cul-de-sac synovial.

XIII. RÉSECTION DE LA HANCHE.

Incision curviligne postérieure d'Anthony White.

1. La patient est couché sur le côté sain. L'incision commence au milieu de l'espace compris entre l'épine iliaque antérieure supérieure et le grand trochanter, décrit un arc autour de ce dernier, et descend à 5^{cm} au dessous, le long de son bord postérieur (fig. 488).

Fig. 488.

Résection de la hanche.
Incision curviligne postérieure de A. White.

Fig. 489.

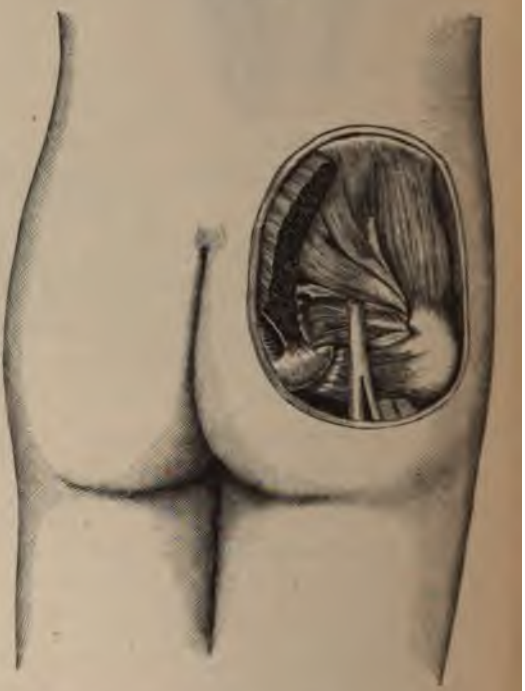

Muscles de la partie postérieure de l'articulation coxo-fémorale et nerf sciatique.

2. Avec un couteau solide et court, on détache du grand trochanter les insertions tendineuses des muscles grand et moyen fessier, de l'obturateur interne, du pyramidal et du carré crural (fig. 489); puis on écarte avec du crochets les masses musculaires, afin de découvrir la face postérieure du col fémoral et de la cavité cotyloïde.

3. Une vigoureuse incision, longeant le rebord cartilagineux, ouvre l'articulation; la cuisse est ensuite fléchie et portée dans l'adduction, et la tête du fémur sort de la cavité cotyloïde avec un bruit de sifflement.

4. L'extrémité d'un couteau étroit enfoncé d'arrière en avant, de dedans en dehors, dans l'acetabulum, divise le ligament rond au sommet de la tête fémorale, qui se trouve entièrement détachée de la cavité articulaire.

5. On repousse en arrière les parties molles au moyen d'une bandelette métallique (d'étain) glissée derrière le col du fémur, qui est divisé avec une scie étroite, une scie à chaîne, pendant que la tête fémorale est fixée avec un davier (fig. 490). (Pour le reste, voyez l'opération suivante.)

Fig. 490.

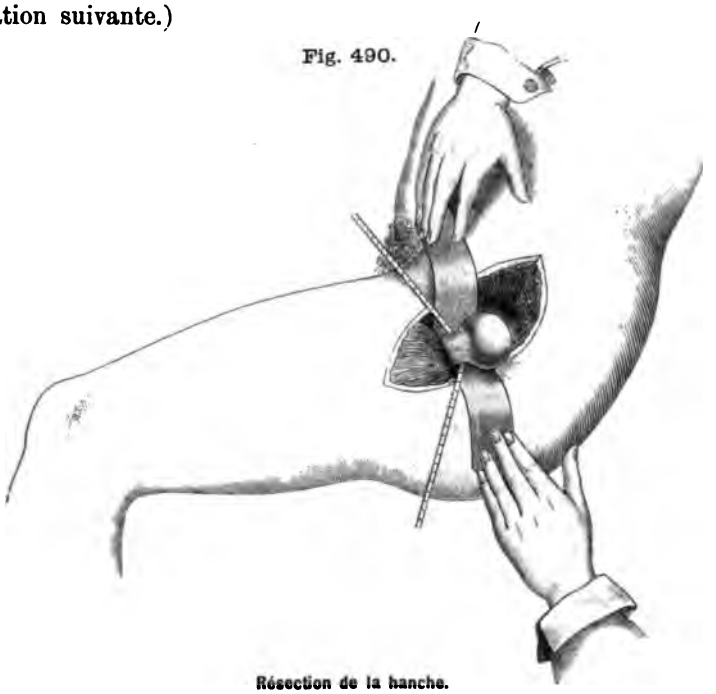

Résection de la hanche.

Section de la tête du fémur avec la scie à chaîne. Parties molles repoussées avec une bandelette métallique.

XIV. RÉSECTION SOUS-PÉRIOSTÉE DE LA HANCHE.

Incision longitudinale de LANGENBECK.

1. La cuisse à demi fléchie (formant un angle de 45°), une *incision droite* de 12cm part du milieu du trochanter dans l'axe de la cuisse prolongé en arrière et en haut, dans la direction de l'épine iliaque supérieure postérieure (fig. 491).

Fig. 491.

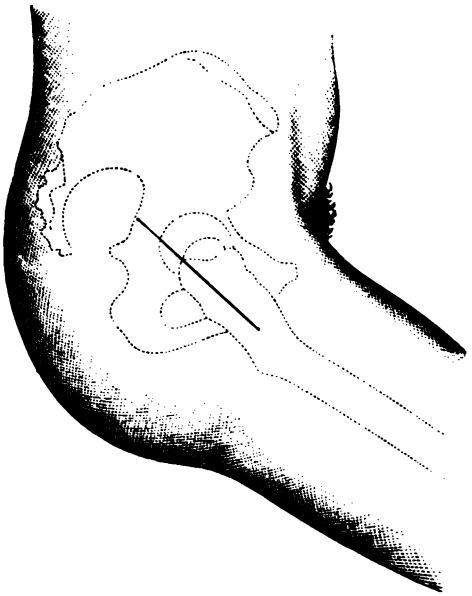

Résection de la hanche.
Incision longitudinale de LANGENBECK.

2. L'incision pénètre entre les faisceaux musculaires du grand fessier, divise l'aponévrose crurale et le périoste du trochanter.

3. Les bords de la plaie largement écartés avec des crochets, on détache avec le bistouri par cette incision tous les muscles qui s'insèrent au trochanter, (à sa face antérieure le grand fessier, le pyramidal, l'obturateur interne et les jumeaux [fig. 492], à sa face postérieure le moyen fessier et le carré de la cuisse [fig. 493]), en ména-

Fig. 492.

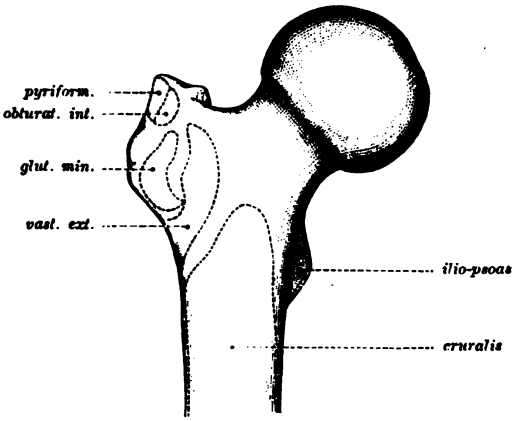

Extrémité supérieure du fémur droit avec les insertions musculaires (face antérieure).

geant avec le plus grand soin leur continuité avec l'aponévrose crurale et le périoste.

Fig. 493.

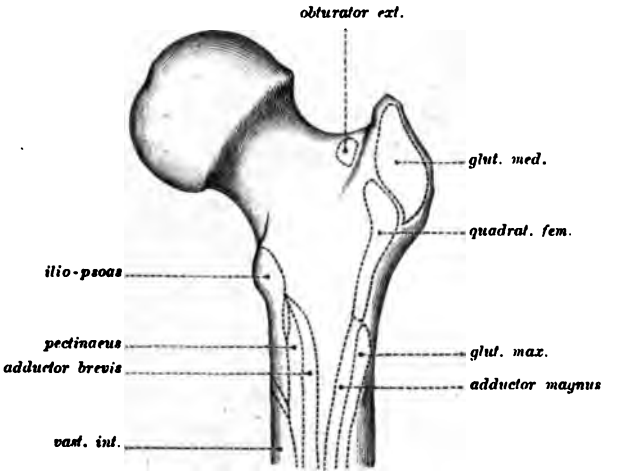

Extrémité supérieure du fémur droit avec les insertions musculaires (face postérieure).

4. Avec un fort couteau on fait une profonde incision sur le col du fémur; elle sera répétée autant de fois qu'il le faudra pour diviser entièrement les fibres résistantes de la capsule et le périoste.

Fig. 494.

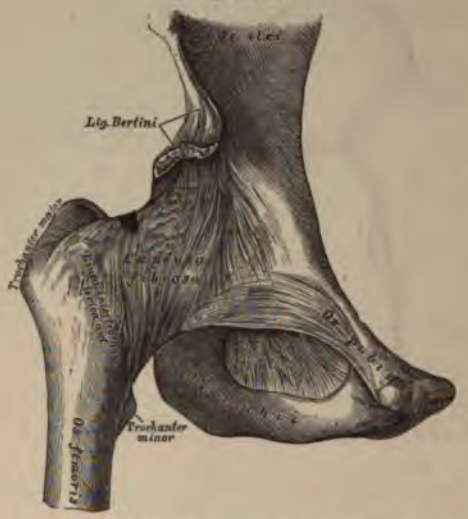

Ligaments de la partie antérieure de l'articulation coxo-fémorale.

5. Au moyen de cette incision, on détache en dehors, en contournant le col du fémur et en se servant alternativement de la rugine et du couteau, le périoste en continuité avec la capsule et l'insertion du muscle obturateur externe (fig. 494).

6. On divise ensuite le rebord cartilagineux, en en réséquant de chaque côté un fragment avec le bistouri.

7. La cuisse mise alors en abduction et en rotation interne, la tête fémorale sort de sa cavité avec un bruit de sifflement.

8. Un couteau long, étroit, enfoncé dans la cavité cotyloïde d'arrière en avant et de dehors en dedans, le tranchant dirigé en dedans et en avant, divise sur la tête fémorale le ligament rond; cela fait la tête du fémur sort entièrement de la plaie, pour être sciée de la manière indiquée plus haut.

9. Si le col du fémur est fracturé, la tête osseuse doit être tenue avec un davier, un crochet aigu ou fixée par un tire-fond (v. fig. 508).

10. Lorsque le trochanter est aussi blessé, on en réséque une partie avec le col en dirigeant la scie obliquement.

11. L'hémorrhagie arrêtée, un gros drain, pénétrant dans la cavité cotyloïde, ressort par le milieu de la plaie dont le reste est réuni par des points de suture.

12. Aussitôt après on applique un appareil à extension (v. fig. 101), et la contre-extension se fait en exhaussant le pied du lit.

13. Dans le traitement consécutif, ce qu'il y a de plus difficile c'est de changer le pansement sans suspendre l'action de l'extension.

14. On peut cependant y parvenir, en faisant reposer, pendant toute la durée du renouvellement du pansement, la partie supérieure du corps du patient sur le genou et sur le bras fléchi d'un robuste infirmier plaçant un pied sur le matelas (fig. 495).

Fig. 495.

Manière de soutenir le malade pendant le renouvellement du pansement.

15. Ou bien on prend quatre larges carrés de toile à voile, pourvus d'un côté d'une coulisse, garnis de l'autre de courroies à boucles; deux de ces morceaux sont placés sous la partie supérieure du tronc, les deux autres sous les jambes de l'opéré; la hampe d'un brancard est glissée dans les coulisses des morceaux de toile; de l'autre

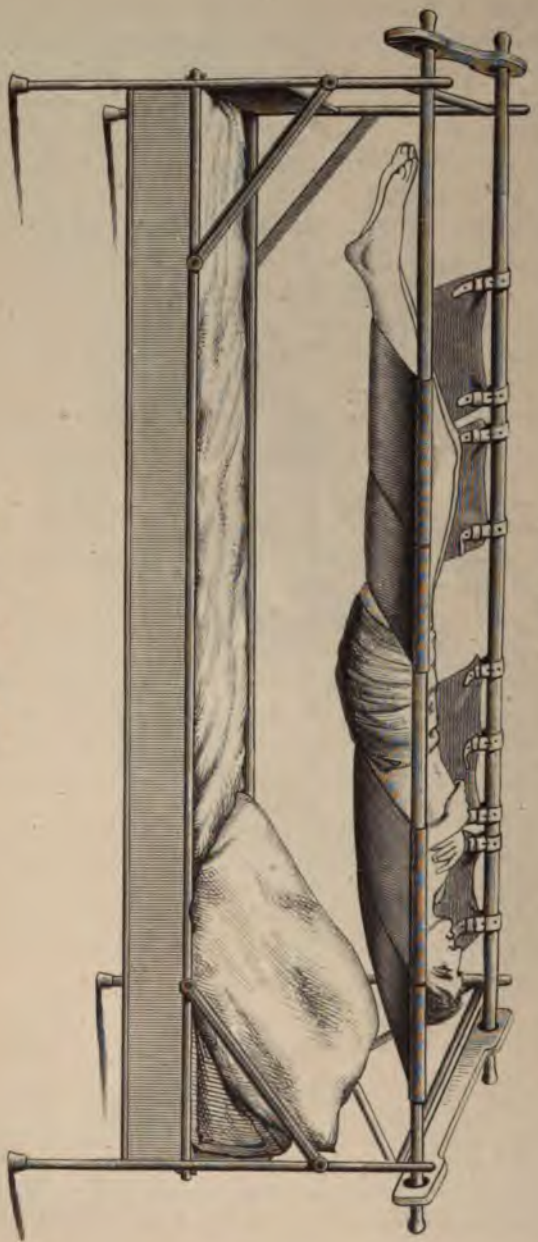

Fig. 496.

Cadre pour soulever le malade.

côté les courroies sont assujetties à une seconde hampe; on fait alors élever en même temps les deux bâtons à la tête et au pied du lit, sur les barres transversales duquel on les appuie, en les maintenant écartées par une planchette percée de deux trous.

La région de la hanche est à découvert, de sorte que le pansement peut-être commodément renouvelé (fig. 496).

L'appareil à extension reste ainsi en activité. (Il n'est pas représenté sur le dessin pour ne pas compliquer la figure.)

16. Aussitôt que la plaie est guérie, on peut lever le malade et le faire marcher avec un appareil de Taylor.

G. INDICATIONS DE L'AMPUTATION ET DE LA RÉSECTION DES MEMBRES.

L'exposé de ces indications ne devrait pas trouver place dans un manuel de chirurgie opératoire tel que celui-ci.

J'essaierai cependant de résumer brièvement celles qui concernent les cas les plus graves, afin de répondre au voeu exprimé par mon ami Stromeyer et par les juges du concours.

Je ne peux à ce sujet m'empêcher de faire ressortir combien il est difficile de résoudre actuellement cette question, alors que le traitement antiseptique des plaies commence seulement à se vulgariser dans la pratique, à la grande satisfaction des chirurgiens, il est vrai, mais sans que sa supériorité sur les autres méthodes puisse être établie d'une manière positive par une large expérimentation dans quelque grande guerre.

On ne saurait mettre en doute que la méthode antiseptique n'exerce une influence considérable sur la manière de traiter les blessures en campagne, et qu'elle n'ait diminué ou agrandi, suivant les cas, le champ de l'intervention opératoire. Ne perdons toutefois pas de vue, qu'assez souvent à l'armée ou manque du matériel antiseptique, et ajoutons qu'il arrive parfois que le chirurgien traitant ne possède ni les connaissances, ni l'expérience suffisantes pour appliquer, comme elle doit l'être, la méthode de Lister.

L'*amputation* d'un membre est toujours indiquée, si mieux que la conservation, elle augmente les *chances de vie* du blessé.

Lorsqu'un membre est enlevé ou broyé par un projectile de gros calibre; lorsque les os sont fracturés, les gros vaisseaux, les nerfs divisés par une balle, et qu'en même temps la gangrène survient, menaçant de s'étendre au loin, ou qu'une infiltration putride marchant de bas en haut se répand dans le tissu cellulaire, *l'amputation immédiate,* faite au dessus des limites du mal, peut seule sauver la vie.

S'il n'existe aucun doute sur la nécessité d'intervenir, l'amputation doit être *primitive,* c. à d. pratiquée aussitôt que possible, avant l'explosion de la réaction inflammatoire.

Quand pour un motif quelconque, l'opération n'a pu être faite, il faut la remettre à plus tard, en suivant le précepte d'attendre l'apaisement de l'intensité fébrile, l'expérience ayant prouvé que les amputations

faites pendant cette période (amputations *intermédiaires*) donnent les plus tristes résultats. En laissant ainsi passer la fièvre traumatique, la statistique de la mortalité après les amputations donne un résultat relatif plus favorable, mais en réalité il meurt davantage de blessés pendant la convalescence et malgré la plus stricte observation des règles de la méthode antiseptique, que si l'on intervient contrairement au précepte indiqué.

Les coups de feu dans les diaphyses par des armes de petit calibre ne réclament pas l'amputation, à moins que la fracture n'intéresse une articulation.

La conduite à suivre par le chirurgien est d'appliquer de suite un *pansement antiseptique* et d'*immobiliser* le membre blessé, de sorte que les os brisés soient exactement maintenus, même pendant le transport du champ de bataille à l'ambulance.

Mais si le blessé se trouve exposé à subir les fatigues d'un long transport, pendant lequel son état pourrait être aggravé par l'impossibilité de maintenir exactement le membre fracturé, surgit *dans certains cas* l'indication de l'amputation immédiate.

Cela est surtout vrai pour les *fractures par coup de feu de la cuisse,* qu'il est très-difficile d'immobiliser complétement; un peu moins déjà pour celles de la jambe.

Les fractures par coup de feu des membres supérieurs soulèvent à peine cette question, car on les dispose plus facilement que les membres inférieurs à supporter les inconvénients d'un voyage.

Les fractures par coup de feu des extrémités articulaires n'indiquent l'*amputation immédiate* que si le projectile a en même temps divisé les *gros troncs vasculaires*, parcequ'il est alors probable que la gangrène ne tardera pas à se déclarer.

La nécessité d'exposer à un *long transport* un membre mal immobilisé, peut, lorsqu'il s'agit de graves lésions, de la hanche et du genou surtout, faire naître l'indication de l'*amputation immédiate.*

Dans tous les autres cas il faut, au moins quand il s'agit de légères blessures articulaires, tenter la *conservation du membre*, par la simple application de la *méthode conservatrice* (traitement antiseptique, immobilisation, extension et contre-extension, glace); dans les cas graves, par la *résection* (*primitive*). Si malgré le traitement conservateur, des liquides putrides s'accumulent dans l'articulation lésée, il faut pratiquer la *résection* (*secondaire*), à moins que l'infiltration ne soit trop étendue, et

que la seule chance de salut soit dans l'amputation faite au dessus de la jointure la plus rapprochée.*

II. RÉSECTION DE LA VOÛTE DU CRÂNE.

1. Il peut être nécessaire de réséquer un fragment des os crâniens : pour enlever des *esquilles osseuses* ou des *corps étrangers* (projectiles, pointes d'instruments tranchants) ayant pénétré dans la dure-mère et dans le cerveau; pour *nettoyer* à fond des *fractures compliquées du crâne* et les rendre *aseptiques*, et enfin pour assurer *l'écoulement du pus* renfermé dans la cavité crânienne, au dessus ou au dessous de la dure-mère.

Fig. 497.

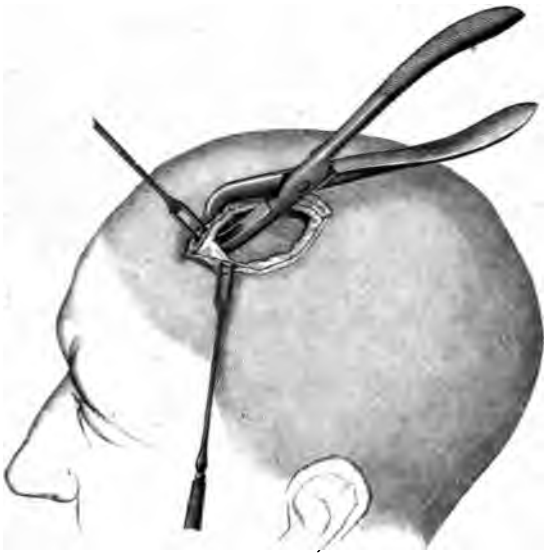

Abrasion des bords d'une fracture du crâne avec la pince-gouge de Lüer.

2. Si le crâne est perforé, de telle sorte que le fragment osseux enfoncé soit, comme c'est le cas ordinaire, plus grand que l'ouverture externe, cette dernière doit être *agrandie* afin qu'on puisse relever l'esquille et l'extraire.

3. En pareil cas, on se servira de préférence de la *pince-gouge de* Lüer (fig. 497) ou de la *pince emporte-pièce*

* Je formule ainsi les deux principales règles de conduite du chirurgien dans les cas traumatiques.

1. *Opérer, la température du blessé étant le plus près possible de la température normale. S'abstenir au dessous de 35,5 (Redard), au dessus de 38,5.* Ceci ne concerne pas les cas chroniques, dans lesquels une intervention opératoire est le meilleur moyen de ramener la température à son chiffre régulier.

2. *Lorsque la nécessité ou l'utilité d'une opération sont douteuses, faire de l'expectation, attendre et conserver.* Dr. R.

de Hoffmann (fig. 498), mais seulement lorsque l'ouverture externe offre un espace suffisant pour permettre à l'opérateur de glisser une

Fig. 498.

Pince emporte-pièce de Hoffmann.

branche de l'instrument sous le bord des os. En réséquant ainsi progressivement de petits morceaux osseux, la perforation est promptement élargie dans tous les sens.

4. Si le crâne, au lieu d'être largement perforé, n'a qu'une *fente étroite* qu'il faut *élargir*, on y parvient avec la *gouge* (une gouge ordinaire, celle des menuisiers montée sur un manche en bois convient surtout parfaitement), et avec un *maillet* de bois qui sert à frapper de petits coups sur l'instrument coupant l'os obliquement (fig. 499).

5. Aussitôt que le corps étranger incrusté dans la voûte crânienne, ou enfoncé dans la dure-mère, est entièrement à découvert, le chirurgien le soulève au moyen d'un levier, le saisit avec une pincette, avec un davier, puis l'extrait avec précaution. S'il est fortement pris dans la dure-mère, il ne faut jamais user de violence pour le dégager; un débridement de la membrane permettra de le retirer.

6. Pour extraire une pointe métallique, solidement implantée dans le crâne et brisée au niveau de la table externe, il faut la dégager de deux côtés à petits coups de gouge (fig. 499), jusqu'à ce qu'elle puisse être saisie avec un fort davier, ou mieux avec un petit étau d'horloger.

Fig. 499.

Dégagement d'une pointe d'épée.

Fig. 500.

Tréphine

7. *L'enlèvement à la scie d'une rondelle osseuse (trépanation)* n'est indiquée pour ainsi dire, que dans les cas où il n'existe aucune perforation de la voûte du crâne. Cette opération se fait au moyen de la *scie à couronne* (trépan), et presque toujours avec le plus petit modèle, la tréphine (fig. 500), qui se manie d'une seule main, et permet de réséquer un fragment osseux de deux centimètres de diamètre.

8. Lorsqu'au point où l'on veut trépaner se trouve une plaie du cuir chevelu, on se bornera à l'agrandir par une incision pénétrant jusqu'à l'os. S'il n'y a pas de plaie, on fait une incision demi-circulaire divisant toute l'épaisseur des parties molles, et l'on décolle avec la rugine le péricrâne, en le laissant adhérent au lambeau cutané, sur un espace suffisant pour donner place à la tréphine (fig. 501).

La trépanation sur les points correspondant aux sinus longitudinal et transverse, à l'artère méningée moyenne (fig. 502) expose aux hémorrhagies.

Fig. 501.

Trépanation.

Fig. 502.

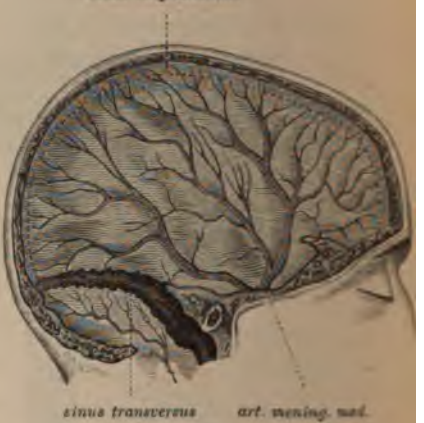

Vaisseaux de la face interne du crâne.

9. Pour assurer la marche du trait de scie, on enfonce tout d'abord dans l'os la tige centrale aiguë du trépan (pyramide ou perforatif), ce qui peut être facilité en pratiquant préalablement un trou avec un tire-fond, un foret ordinaire.

Aussitôt que les dents de la scie ont pénétré de quelques millimètres dans l'os, la pyramide est rentrée dans la couronne.

10. Il faut interrompre de temps en temps la marche de l'instrument, soit pour sonder le sillon avec un stylet ou avec le bec d'une plume, soit pour enlever, avec une brosse imbibée d'eau phéniquée, la sciure osseuse des dents de la tréphine.

Fig. 503.



Tire-fond avec crochet de Roser.

11. Si l'os est entièrement scié sur un point, les dents ne devront pas pénétrer plus profondément en cet endroit; la couronne sera donc inclinée de manière à mordre seulement ce qui est encore à couper. Mais auparavant on enfonce dans le trou central de la rondelle osseuse une petite vis (tire-fond de Heine, fig. 503).

12. Lorsque la rondelle osseuse est détachée sur tout son pourtour, l'opérateur l'extrait avec précaution, en engageant un crochet courbé à angle droit dans la fenêtre du tire-fond. A l'aide du même crochet, il examine si l'esquille est mobile (Roser), et cherche à la soulever, à la retirer tout à fait, avec un levier ou bien avec un davier.

13. Si pendant l'opération il survient de fortes *hémorrhagies*, provenant de la dilatation anormale des veines du diploë, on s'en rend maître par la compression faite au moyen d'une boule de cire phéniquée ramollie dans l'eau chaude, ou d'une petite pelote de catgut (Riedinger). Les hémorrhagies de l'artère méningée moyenne peuvent aussi être arrêtées par l'application d'une boulette de cire, lorsqu'il n'est pas possible de saisir et de lier le vaisseau. Un léger bandage compressif suffit pour s'opposer à l'écoulement sanguin d'un sinus divisé.

14. Avant l'opération, le crâne est rasé sur une large étendue, (ou mieux complétement), puis très-soigneusement nettoyé avec une brosse, du savon et une solution phéniquée.

L'opération terminée, on lave la plaie, la dure-mère et même la substance cérébrale, avec une forte solution d'acide phénique à 5 %, ou

avec une solution de chlorure de zinc à 8 %, et l'on suit, de la manière la plus stricte, dans le traitement consécutif tous les préceptes de la méthode antiseptique.

I. EXPLORATION DES PLAIES PAR ARMES A FEU; EXTRACTION DES CORPS ÉTRANGERS; DÉSINFECTION.

1. L'exploration des *plaies fraîches* par armes à feu n'est indiquée que s'il s'agit de décider immédiatement la nécessité d'une intervention opératoire; et dans ce cas il faut se livrer à un examen minutieux, en s'entourant de toutes les précautions requises par la méthode antiseptique.

2. Les blessures exigeant le plus ordinairement des explorations sont celles dans lesquelles le projectile est resté caché, ou qui se compliquent de fractures des diaphyses et de lésions articulaires.

3. Lorsqu'après plusieurs jours, il ne s'est présenté aucun symptôme, indice de quelque trouble survenu dans la marche régulière vers la guérison (processus aseptique), on se gardera d'une exploration qui pourrait être plus nuisible qu'utile.

4. Mais aussitôt que surgissent des complications réclamant une active intervention (fièvre intense, infiltration envahissante, suppuration fétide, rétention du pus, hémorrhagie, gangrène etc.), au lieu d'irriter la plaie chaque jour, comme c'est l'habitude, en sondant, pressant, irrigant, incisant et retirant des esquilles, on procède à *une exploration* et à *un lavage à fond* de la blessure; les esquilles et les corps étrangers, qui peuvent être saisis, seront extraits; il sera donné au pus un écoulement suffisant; on liera les vaisseaux divisés, et l'on fera son possible pour désinfecter entièrement la plaie (pour la rendre aseptique).

5. A cet effet, le blessé placé sur la table d'opération est chloroformé; puis l'opérateur explore la plaie avec le doigt, après s'être soigneusement lavé et désinfecté les mains.

6. Quand les perforations tégumentaires et aponévrotiques sont très-petites, on les agrandit avec un bistouri boutonné.

7. Si le chemin suivi par le projectile est trop étroit pour permettre l'introduction du doigt jusqu'au fond de la plaie, on l'élargit avec des instruments mousses, p. ex. avec une pince à pansement, ou

Fig. 504.

Fermée. Ouverte.

Pince dilatatrice.

mieux encore avec la pince dilatatrice de Roser (fig. 504), qui se glisse fermée, et qu'on ouvre en exerçant une pression graduellement augmentée. De cette manière on écarte facilement, et sans danger d'hémorrhagie, les fibres des tissus enflammés et infiltrés.

8. Lorsque la blessure est profonde, qu'il n'est pas possible d'en atteindre le fond avec le doigt, il faut éviter de se servir des sondes ordinaires, trop minces pour rendre un compte exact de ce qu'elles touchent, et dont les points effilées s'égarent aisément dans de fausses routes ; on prendra des *sondes en étain* (fig. 505), malléables, longues de trente centimètres, de l'épaisseur d'une plume d'oie ; maniées avec douceur elles ne causeront aucun dommage.

NB. Il est dangereux de se servir de vieilles sondes, parcequ'elles contiennent souvent des matières putrides provenant d'opérations précédentes.

Fig. 505.

Grande sonde d'étain.

9. Arrivé sur le projectile, on cherche à le saisir avec le *tire-balle* (fig. 506 et 507), puis on l'amène au dehors avec précaution.

Fig. 508.

Fig. 506.

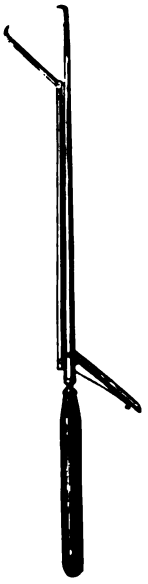

Tire-balle de Langenbeck.

Fig. 507.

Tire-balle Américain.

Tire-fond de Baudens.

10. Si la balle est enclavée dans l'os, on peut l'extraire avec un *tire-fond* (fig. 508). Quand elle est fortement engagée, il ne faut pas faire d'efforts trop violents pour la retirer; on risque ainsi de provoquer des ostéites très-graves. Il vaut mieux attendre; le projectile se détachera tout seul par la résorption de la substance osseuse.

11. Dans les cas où il y a doute sur la nature d'un corps dur qu'on sent au fond d'une plaie, il faut recourir au *stylet-explorateur de* Nélaton (fig. 509), dont l'extrémité olivaire en porcelaine se noircit au contact du plomb, ou bien au *stylet explorateur* de Lecomte-Lüer

Fig. 509.

Stylet explorateur de Nélaton.

Fig. 510.

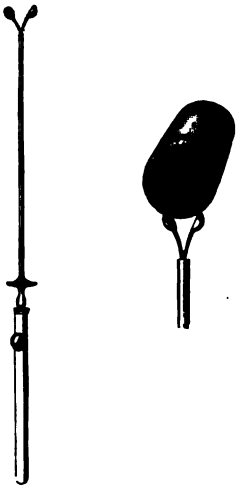

Stylet explorateur de Lecomte-Luër.

(fig. 510) avec lequel on peut ramener un petit fragment de la balle, ou enfin à la sonde électrique de Liebreich (fig. 511)*, qui met en mouvement l'aiguille d'un galvanomètre, aussitôt que les deux pointes isolées du stylet (a) ou les deux mors de la pince (b) touchent un corps métallique.

12. Si par la plaie on n'arrive pas sur le projectile, mais qu'on le sente ailleurs *sous la peau,* il faut, après l'avoir *fixé* avec le doigt, inciser sur lui les téguments, écarter le tissu cellulaire avec une sonde ou des pincettes, et prendre le corps étranger entre les mors d'une pince.

En pareil cas encore, on emploiera la sonde électrique de Liebreich, lorsque la nature du corps étranger est douteuse (balle ou fragment d'os); deux aiguilles d'acier à acupuncture (fig. 511), mises en communication avec l'appareil électrique, sont enfoncées sur lui.

13. Lorsqu'on n'a pas d'appareil de Liebreich sous la main, on peut (d'après Longmoore) en improviser un au moyen d'une pièce de monnaie de cuivre recouverte d'une lamelle de zinc, séparées l'une de l'autre par un morceau de flanelle imbibée d'acide dilué. Des deux conducteurs de cuivre enveloppés de fil et se terminant en aiguilles à acupuncture, l'un est enroulé plusieurs fois autour d'une boussole de poche, dont l'aiguille se mettra en mouvement dès que le courant sera fermé par le contact avec le projectile (fig. 512).

14. Les esquilles entièrement détachées, les fragments d'étoffe, tous les corps étrangers que l'inspection de la plaie fait découvrir, doivent être retirés avec le plus grand soin. S'il existe des foyers purulents, des décollements, on tâche d'y arriver, on élargit les trajets avec le doigt ou la pince dilatatrice, on fait des contre-ouvertures sur les points indiqués par l'extrémité d'une grosse sonde introduite

* Le stylet explorateur de Lecomte s'introduit fermé; arrivé sur l'obstacle on l'ouvre et on le ferme; les bords des deux petites cupules étant tranchants râclent le corps étranger, que ce soit une balle, un éclat de bois, un morceau d'étoffe, et en ramènent de petits fragments au dehors. Dr. R.

Fig. 511.

Appareil explorateur de Liebreich.

Fig. 512.

Appareil explorateur de Longmore.

Fig. 513.



dans la plaie et faisant saillie sous la peau. On lave ensuite la cavité de la plaie, ainsi que les contre-ouvertures, avec une forte solution d'acide phénique ou de chlorure de zinc. Pour cela il vaut mieux se servir d'un irrigateur avec bout de caoutchouc que d'une seringue.

15. Il est de cas où il sera très-avantageux de nettoyer les trajets et les décollements, en les écouvillonnant avec des tampons antiseptiques (fig. 513) trempés dans une solution de chlorure de zinc, et fixés à la sonde par un fil solide; on enlève ainsi les produits liquides en décomposition.

16. Enfin on place des drains de dimensions suffisantes dans toutes les ouvertures, dans chaque trajet, afin d'assurer partout l'écoulement des sécrétions de la plaie, soignée à decouvert ou suivant les règles de la méthode antiseptique.

17. Quand il s'agit de fractures par coup de feu des diaphyses ou des extrémités articulaires, on pourra grâce à cette exploration décider si le membre blessé doit être conservé, s'il faut l'immobiliser au moyen d'une gouttière ou d'un appareil solidifiable, ou bien s'il est urgent de pratiquer de suite une opération (amputation, résection etc.)

18. Pour extraire des projectiles enfermés dans l'os depuis longtemps, ou des séquestres invaginés (ce qui arrive très-souvent après l'ostéomyélite résultant de la contusion des os par coup de feu), il faut *ouvrir la cavité osseuse* (nécrotomie).

19. C'est avec le ciseau et le maillet que ces opérations s'exécutent rapidement avec la plus extrême facilité; encore ici le ciseau à manche de bois des menuisiers (fig. 499) est préférable à celui des boîtes d'instruments de chirurgie.

Donc en l'absence de ces derniers, on se pourvoira des instruments nécessaires chez le premier menuisier venu ou chez un tourneur.

20. Une grande incision découvre l'os à l'endroit voulu; le périoste épaissi est ensuite décollé de chaque côté avec une rugine; puis de vigoureux coups de ciseau ouvrent le cavité osseuse, sur une étendue suffisante pour dégager entièrement le séquestre, qu'on saisit soit avec un davier, soit avec une pince spéciale (fig. 514).

Fig. 514.

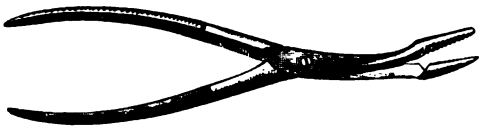

Pince à séquestre.

21. Si l'on veut extraire un projectile renfermé dans une excavation de l'os, il suffit d'élargir l'ouverture fistuleuse qui conduit au corps étranger, avec *l'ostéotribe* de Marshall (lime sphérique) (fig. 515).

22. Ce n'est pas assez dans la nécrotomie d'agrandir simplement les cloaques, de manière à ce que l'extraction laborieuse des séquestres soit possible; on court ainsi le danger de laisser dans les angles, dans les sinus du cylindre d'invagination, des séquestres plus ou moins volumineux qui exigeraient une nouvelle opération.

23. Ce qu'il y a de mieux à faire, c'est d'enlever au ciseau un côté tout entier de l'os épaissi, et de changer la cavité osseuse en une *large*

Fig. 515.

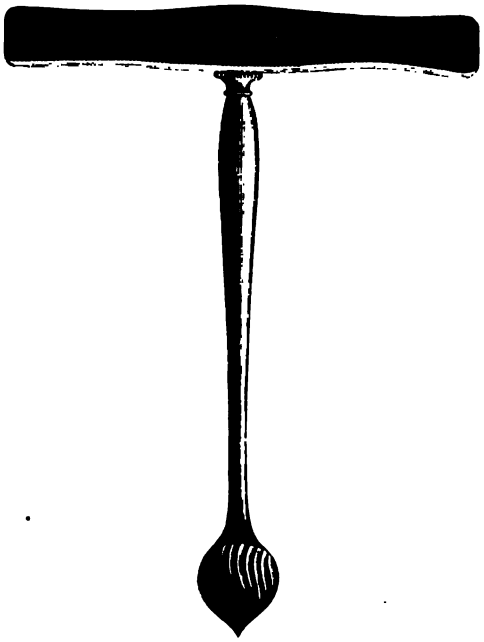

Ostéotribe de Marshall.

excavation, de sorte qu'il soit impossible au plus petit vide, au moindre recoin, d'échapper à l'observation.

24. En tamponnant l'excavation de l'os avec de l'amadou antiseptique, avant de détacher le lien constricteur, on pourra pratiquer la plus grave des opérations de ce genre sans la moindre hémorrhagie, et l'on verra la perte de substance de l'os se combler par des granulations, la cicatrisation définitive se faire sans accidents.

K. INJECTIONS SOUS-CUTANÉES.

1. L'injection d'une solution de morphine dans le tissu cellulaire sous-cutané est une opération des plus bienfaisantes, aussi bien sur la place de pansement qu'à l'ambulance, et c'est souvent le seul moyen d'adoucir les derniers instants d'un individu mortellement blessé.

2. De plus, une injection de morphine (0,01 – 2 pour un adulte) pratiquée dix minutes environ avant la *chloroformisation* procure une *narcose* rapide, calme et *durable*.

3. Tout médecin en campagne devrait avoir sur lui une seringue de Pravaz et une solution de morphine, et savoir à quelle dose exacte de morphine répondent les divisions de son instrument.

4. Après avoir aspiré avec la seringue la quantité voulue de solution, on expulse l'air qui peut s'être introduit en poussant légèrement le piston, la seringue tenue verticalement; puis on fait un pli à la peau (p. ex. à la partie postérieure de l'avant-bras, au côté externe de la cuisse); la pointe de la canule est rapidement enfoncée à la base de ce pli, et l'on s'assure par quelques petits mouvements de latéralité que l'extrémité de l'instrument a dépassé le chorion et n'est pas non plus dans une veine; en poussant lentement le piston, le contenu de la seringue se vide dans le tissu cellulaire (fig. 516).

Fig. 516.

Injection sous-cutanée.

5. La canule retirée on applique un instant le doigt sur la piqûre afin d'empêcher que le liquide injecté ne s'écoule au dehors. En même temps une légère pression, une douce friction avec le médius et l'annulaire répartissent le liquide dans les mailles du tissu, et facilitent son absorption.

L. TRACHÉOTOMIE.

1. L'*ouverture artificielle des voies respiratoires* devient nécessaire dès que la respiration est assez gênée pour mettre la vie en danger, p. ex. à la suite de blessures du larynx, de la trachée ou des parties voisines, en cas d'oedème de la glotte, ou de la présence de corps étrangers.

2. Le procédé le plus simple et le plus rapide, pour donner passage à l'air, consiste à fendre le ligament crico-thyréoïdien (*laryngotomie*); ce moyen suffit, si le danger d'asphyxie n'est que momentané (fig. 517).

Fig. 517.

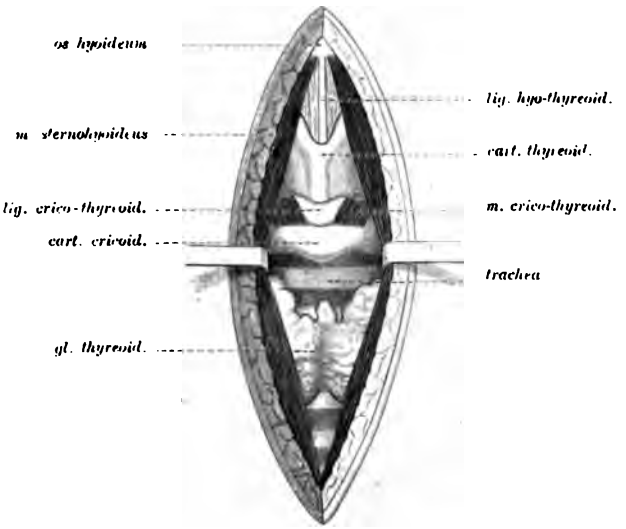

Larynx et trachée vus de face.

3. Si l'ouverture n'est pas assez grande, on peut diviser aussi le cartilage *cricoïde* (crico-trachéotomie).

4. La *trachée elle-même* sera de préférence ouverte au dessus de la glande thyréoïde (*trachéotomie supérieure*).

5. L'incision au dessous du corps thyréoïde (*trachéotomie inférieure*) est plus difficile et plus dangereuse, car la trachée est ici plus profonde; puis il n'est pas rare de rencontrer au devant d'elle des anomalies des gros vaisseaux (artères innominée, carotide, thyréoïdienne inférieure; veines jugulaire moyenne et thyréoïdienne inférieure).

6. Les patients peuvent fort bien être chloroformés, si toutefois l'asphyxie n'est pas trop avancée. L'anesthésie facilite beaucoup l'opération, parcequ'elle ralentit considérablement les mouvements du larynx.

7. La tête du sujet fortement renversée en arrière, l'opérateur fait, bien exactement sur la ligne médiane, une incision cutanée longue de 3—4 cm*; il peut la marquer d'avance avec un crayon de couleur.

8. Le tissu cellulaire de l'interstice musculaire, soulevé avec deux pincettes, est divisé, comme cela se pratique pour la ligature des vaisseaux (v. pag. 140). Les muscles sterno-hyoïdiens sont écartés l'un de l'autre avec des crochets mousses (crochets à strabotomie ou élévateurs des paupières).

9. Tout vaisseau qui donne est de suite lié, ou obturé s'il y a lieu par acupressure. S'il faut se hâter, on saisit les vaisseaux avec des pinces à pression continue qu'on laisse pendre de chaque côté. Par ce mode d'agir, on écarte du même coup les bords de la plaie.

10. Lorsque l'isthme du corps thyréoïde recouvre le premier anneau de la trachée, ou s'il s'étend jusqu'au cartilage du même nom, le feuillet postérieur de l'aponévrose cervicale est divisé sur le milieu du cartilage thyréoïde par une petite incision transversale; puis ensuite décollé de haut en bas de la trachée avec un stylet mousse ou avec un crochet à strabotomie (fig. 518); on pénètre ainsi dans la trachée *derrière* le

Fig. 518.

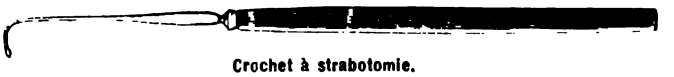

Crochet à strabotomie.

corps thyréoïde et le réseau veineux, sans provoquer d'hémorrhagie (décollement sous-aponévrotique du corps thyréoïde, procédé de Bose).

11. Aussitôt que la trachée est à découvert, il faut la fixer solidement, afin de l'ouvrir avec sûreté juste au milieu de sa partie antérieure. Le meilleur moyen de fixation consiste à enfoncer dans le bord inférieur du cartilage thyréoïde un crochet aigu (p. ex. le *crochet double* de Langenbeck), (fig. 519 et 520). Tandis qu'à l'aide de cet instrument la trachée est attirée en haut, on fait pénétrer le couteau entre les branches du crochet, à un centimètre de profondeur, dans le tube aérien pour diviser la partie découverte de la paroi antérieure, en évitant d'intéresser le tissu cellulaire refoulé de chaque côté et la glande thyréoïde; on déterminerait ainsi une forte hémorrhagie, et le sang s'introduirait dans la trachée ouverte. C'est pour ce motif qu'on attire en bas la glande avec un crochet mousse.

* Ou mieux de 5—6 cm c. a. d. du cartilage cricoïde à la fourchette sternale. Dr R.

Fig. 519.



Trachéotomie.

Fig. 520.

Crochet-double dilatateur de Langenbeck.

12. L'incision trachéale est maintenue béante par l'écartement des branches du crochet, et l'on introduit une *canule double* de Lüer (fig. 521),

Fig. 521.



Canule double de Lüer.

qui se fixe au moyen d'un lien élastique faisant le tour du cou.

Fig. 522.

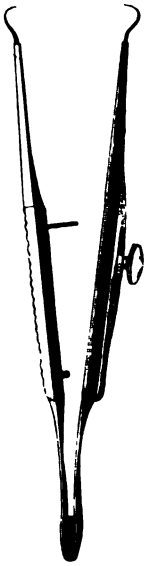

Pincette à griffe à verrou.

13. Pour maintenir la trachée, on peut se servir, au lieu du crochet, de deux petites érignes, ou mieux encore de *deux pincettes à griffes et à verrou* (fig. 522) qu'on enfonce dans la paroi de la trachée de chaque côté de la ligne médiane, et qui servent à écarter les bords de l'incision dès que le couteau agit.

14. En l'absence d'une canule, on emploiera un gros drain dont l'extrémité inférieure est coupée en biseau, ou bien on confectionne rapidement avec

Fig. 523.

Crochet de fil métallique.

du fil d'argent deux crochets (fig. 523), qui introduits dans la division de la trachée en maintiennent écartés les bords au moyen d'un cordon élastique.

15. En l'absence de tout appareil, on passe avec une aiguille recourbée du fil à ligature ou du fil d'argent à travers un des anneaux cartilagineux, et l'on tend ces deux ligatures de chaque côté en les attachant à un tube de caoutchouc faisant le tour du cou; la plaie est ainsi maintenue béante.

16. Toutefois en pareil cas, il faut se procurer au plus vite une canule pour remplacer cet arrangement improvisé, si l'on veut tenir pendant quelque temps la trachée ouverte.

17. Lorsque du sang a pénétré dans la trachée, on peut l'aspirer avec une sonde élastique.

18. Les balles ou autres corps étrangers introduits dans les voies respiratoires doivent être extraits avec des pinces.

19. L'opération terminée, on recouvre la partie supérieure du cou de deux ou trois doubles de gaze humide, et l'on retire de temps en temps la canule interne pour la débarrasser avec une barbe de plume des mucosités qu'elle contient.

M. OUVERTURE DE LA CAVITÉ THORACIQUE (THORACOCENTÈSE).

1. En cas de plaie pénétrante de la poitrine, lorsqu'on a constaté la présence d'air ou de liquide dans la cavité thoracique (*pyo-pneumothorax, hémo-pneumothorax*), et quand on peut conclure de l'ensemble des symptômes (fièvre intense, suppuration fétide) que l'épanchement est *putride* (en décomposition); ou bien si l'augmentation de la pression intra-thoracique détermine de violents *accès de suffocation*, il ne faut pas hésiter à donner de suite un écoulement suffisant à la collection purulente, en *ouvrant largement la cavité pleurale.*

2. Il suffit très-souvent *d'agrandir* tout d'abord *l'orifice de la plaie* existante, en incisant la peau de chaque côté dans la direction de l'espace intercostal, jusqu'à ce qu'on puisse introduire le doigt dans la cavité thoracique. Si la chose présente des difficultés, on écarte les muscles intercostaux avec la pince dilatatrice.

3. Quand chemin faisant, l'opérateur rencontre des esquilles mobiles, des balles ou d'autres corps étrangers, il les extrait avec précaution. Il peut aussi sans crainte élargir la plaie en pratiquant *la résection sous-périostée d'un fragment de la côte fracturée.*

4. Après avoir ainsi facilité le libre écoulement du pus, on s'applique à laver à fond la plaie avec un irrigateur contenant un liquide tiède désinfectant, qui entraîne les sécrétions et les corps étrangers (morceaux d'étoffe etc.).

5. Pendant cette manœuvre, *l'insufflation* au moyen d'une seringue remplie d'air,* le *décubitus* antérieur, latéral ou dorsal du malade, en choisissant celle de ces positions qui place l'orifice de la plaie, à l'endroit le plus déclive, rendent des services réels (ces deux procédés sont recommandés par Roser).

6. On introduit ensuite plusieurs gros drains dans la cavité thoracique, et l'on fixe leurs extrémités à la peau avoisinante au moyen de fils de soie ou d'argent.

7. Les drains ne doivent pas être obturés par les pièces de pansement. On les recouvre d'une épaisse couche de coton-charpie ou de jute qui absorbent les sécrétions, ou bien le patient est couché

* Et d'une sonde en gomme introduite dans la cavité pleurale. Dr. R.

de manière à permettre l'écoulement des liquides dans un récipient placé sous lui.

8. Une ou plusieurs fois par jour on procède au lavage complet de la cavité pleurale, soit en se servant d'un liquide désinfectant (acides phénique, thymique, salycilique; chlorure de zinc; acétate d'alumine; alcool etc.), soit en recourant à l'insufflation d'air avec position favorable du patient.

9. Si les orifices de la plaie sont déjà cicatrisés à l'extérieur, ou s'ils occupent des endroits, qui ne permettent pas l'écoulement des liquides sécrétés (p. ex., les régions claviculaires ou scapulaire supérieures), il est nécessaire d'ouvrir la cavité pleurale sur un point convenable (*thoracocentèse*).

10. On choisit de préférence pour cela le 5me ou le 6me espace intercostal (fig. 524), à égale distance des lignes axillaire et mamillaire,

Fig. 524.

Région antérieure du thorax.

après s'avoir constaté par l'examen physique l'existence réelle d'un épanchement, et après s'être assuré qu'il ne s'agit pas d'adhérences du

poumon avec la plèvre pariétale. Dans le doute on fixera son diagnostic par une aspiration faite avec seringue de Pravaz.

11. On fait alors à l'endroit indiqué une incision de 3—4^{cm} de longueur, en suivant très-exactement le *bord supérieur de la côte inférieure,* afin d'éviter l'artère et le nerf intercostal, qui longeant le *bord inférieur de la côte supérieure* (fig. 524). De là on divise avec précaution les tissus en allant du côté de la plèvre, jusqu'à ce qu'on voie le pus paraître sur un point; l'ouverture est alors agrandie pour donner issue à l'épanchement.

12. Lorsque l'espace intercostal est rétréci, p. ex., par des ostéophytes, une exostose, on divise le périoste sur le bord supérieur de la côte suivante, on le décolle tout autour avec une étroite rugine, et l'on réséque un fragment osseux convenable avec des cisailles ou la scie à chaîne.

13. On réséquera de même telle ou telle partie du sternum, si l'on estime que cela soit nécessaire pour procurer au contenu de la plèvre un libre écoulement. Mais il ne faut pas oublier que *l'artère mammaire interne* est à un centimètre seulement de chaque côté du sternum, et qu'elle descend derrière les côtes (fig. 524).

N. SUTURE INTESTINALE.

1. *Toute plaie d'un intestin prolabé* doit être réunie par la suture, avant de tenter la réduction.

2. Comme les surfaces séreuses de l'intestin peuvent seules se souder entr'elles, la suture intestinale doit avoir pour but de les mettre en contact, à l'exclusion d'autres tissus.

3. Dans les *plaies simples longitudinales ou transversales*, on renverse en dedans les bords de la solution de continuité, puis avec une fine aiguille ronde et du fil ou de la soie, on traverse le dos de chaque pli en décrivant un trajet de 4^{mm} entre la muqueuse et la tunique musculeuse (procédé de Lembert) (fig. 525).

4. On peut aussi retirer de bons résultats de la *suture en surjet* ou *du pelletier* (fig. 526).

Fig. 525.

Fig. 526.

Suture en surjet ou du pelletier.

Suture intestinale de Lembert.

5. *Dans les divisions transversales complètes de l'intestin,* le bord du bout inférieur est renversé en dedans sur une hauteur de 5^{mm} à peu près, et l'on y invagine le bout supérieur; de la sorte les surfaces séreuses sont seules en contact; on les maintient ainsi par de fines sutures. Il faut préalablement séparer sur une petite étendue le mésentère des extrémités de l'intestin (Jobert) (fig. 527 et 528).

Fig. 527.

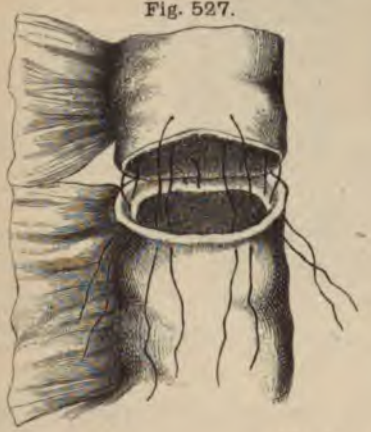

Fig. 528.

Suture intestinale de Jobert.

6. Lorsque la suture a parfaitement réussi, on réduit l'intestin après l'avoir lavé et désinfecté avec le plus grand soin, et l'on réunit de même la plaie abdominale par des épingles ou des fils.

O. URÉTHROTOMIE EXTERNE ET CYSTOTOMIE.

1. *Ouvrir l'urèthre par le périnée* (Boutonnière, uréthrotomie externe) est une opération urgente, quand *l'urèthre est blessé* (déchiré, contusionné), et lorsque *l'infiltration urineuse* avec tous ses *dangers*, menace ou existe déjà.

2. On introduit un *cathéter cannelé* ou une *sonde ordinaire*, jusque dans la vessie et si cela n'est pas faisable, jusqu'*au lieu de la lésion;* l'instrument est confié à un aide qui a grand soin de le tenir parallèle à la ligne médiane.

3. Le patient est placé tout au bord de la table d'opération couché, *sur le dos*, les *jambes écartées (position de la taille)*.

Fig. 529.

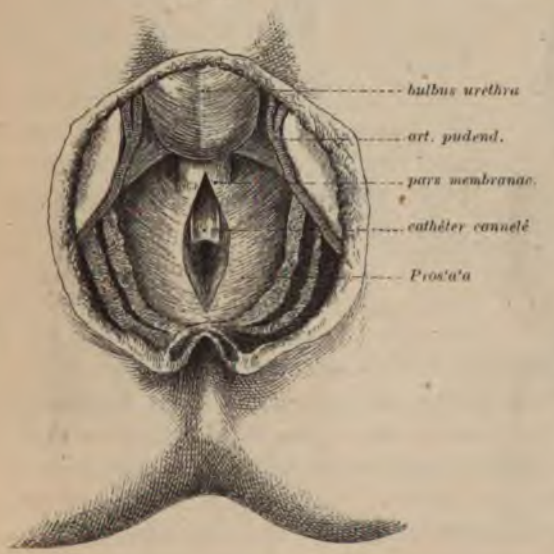

4. *En suivant exactement la ligne médiane (raphé)*, l'opérateur fait une incision de 3—4 cm de longueur entre le scrotum relevé et l'anus, dans lequel il introduit l'index gauche comme point de repère.

On pénètre dans la profondeur des tissus, en incisant avec précaution, jusqu'à ce que la cannelure du cathéter soit à découvert (fig. 529).

5. Si l'on réussi à placer cet instrument

conducteur dans la vessie, on glisse sur lui, jusque dans ce réservoir, une sonde creuse recourbée en ∿; celle-ci sert à son tour, lorsque le cathéter est rétiré, à introduire une sonde en gomme, qui restera en place quelques jours (deux), jusqu'à ce que tout danger d'infiltration ait disparu.

6. Mais si l'introduction préalable du cathéter cannelé avait échoué, à cause de la *division compléte de l'urèthre,* il faut alors rechercher le *bout vésical de ce canal,* ce qui dans la plupart des cas est très-difficile.

7. Tandis que les bords de la plaie sont écartés au moyen de minces crochets, on cherche à pénétrer sans violence avec un stylet boutonné, dans la direction du col de la vessie; cette tentative réussira, si l'on fait uriner le blessé, et qu'on enfonce alors la sonde dans le jet de liquide.

8. On cherche ensuite à saisir avec de petits crochets les bords de la plaie uréthrale, et avec une aiguille courbe on passe de chaque côté un fil à l'aide duquel on écarte les lèvres de la solution de continuité.

Fig. 530.

Double boucle croisée.

9. Il est alors facile d'introduire dans la vessie une sonde creuse recourbée en ∿; elle servira de conducteur à une sonde en gomme. Pour fixer celle-ci on serre son extrémité dans une *double boucle croisée* (fig. 530) en gros fil de coton. En tirant sur les deux bouts du fil, jamais la boucle ne pourra se défaire. Ces bouts sont attachés aux poils du pubis, ou bien à une bandelette de sparadrap entourant la verge en arrière du gland.

10. Lorsqu'un *corps étranger* (une balle p. ex.) a pénétré *dans la vessie*, on peut aussi l'extraire dans la plupart des cas par une incision faite sur la ligne médiane (*taille médiane* d'Allarton).

11. *L'urèthre est incisé par le périnée,* comme il est dit plus haut, la *prostate* est *dilatée* par l'introduction lente du doigt, de manière à donner passage à une petite tenette avec laquelle on extrait le projectile.

12. Si la balle a séjourné longtemps dans la vessie, de sorte qu'elle est incrustée de concrétions, il peut être nécessaire de recourir

à d'autres méthodes de taille, permettant de retirer de la vessie sans de trop grands efforts des corps volumineux (*taille latéralisée, taille sus-pubienne*).

P. ÉCLAIRAGE ARTIFICIEL POUR LES OPÉRATIONS.

1. En campagne le chirurgien est souvent obligé d'opérer de nuit; sur les vaisseaux de guerre, les opérations urgentes se font dans la règle dans les parties inférieures du bâtiment, et doivent se pratiquer à la lumière artificielle.

2. Dans la plupart des cas, un éclairage intense du champ opératoire est de toute nécessité; aussi le chirurgien doit savoir se tirer d'affaire si le local n'a pas un jour suffisant.

3. Un moyen d'éclairage simple et très-bon, c'est *une torche de cire* (fig. 531), qu'on peut préparer soi-même en tordant ensemble en manière

Fig. 531.



Torche de cire.

de corde trois ou quatre bouts de cire de l'épaisseur d'une plume d'oie. Une rondelle de carton, fixée à la base du flambeau, préserve la main de la cire fondue qui coule.

4. La *lampe* de Ravoth *pour les opérations* (fig. 532) donne une clarté parfaite; c'est une bougie contenue dans un étui pourvu d'un ressort en spirale; un réflecteur mobile permet de concentrer la lumière sur les parties à opérer.

Fig. 532.

Lampe de Ravoth pour opération.

Fig. 533.

Réflecteur improvisé.

5. En l'absence de lampe de Ravoth, on *improvisera* un réflecteur en fixant une cuiller d'argent à une bougie au moyen d'une compresse et d'une bande comme le montre la fig. 533.

Q. COUCHAGE DES BLESSÉS.

1. Dans les hôpitaux fixes bien organisés, on trouve souvent des appareils compliqués et coûteux pour *soulever* les malades; grâce à ces installations, on arrive à panser les patients grièvement blessés sans trop les faire souffrir, et sans imprimer aux membres compromis un dérangement fâcheux, des mouvements nuisibles; on peut renouveler l'appareil, changer le linge, entretenir la propreté de la partie postérieure du corps par des lavages, pour la préserver des décubitus, et faciliter la défécation.

2. En campagne on est souvent obligé d'*improviser* rapidement ces appareils avec des moyens bien limités.

3. A côté du cadre représenté à la page 276 (fig. 496), le *chassis élévateur* de Volkmann (fig. 534) se recommande par sa simplicité et par ses qualités pratiques.

Fig. 534.

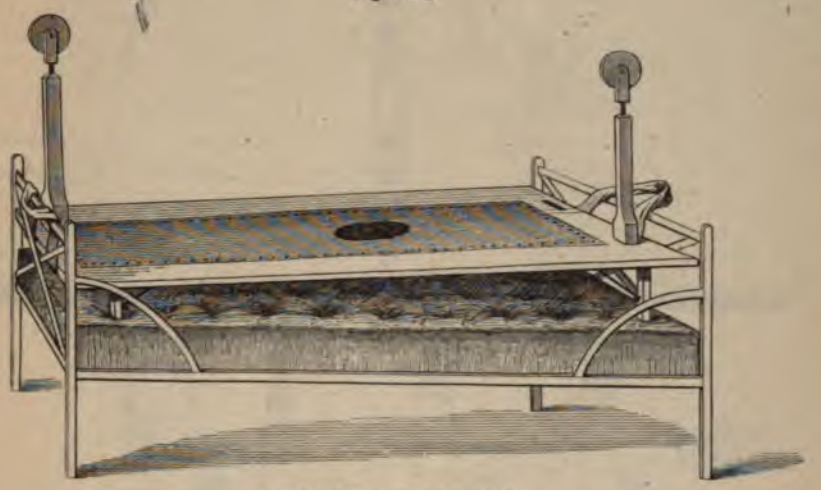

Chassis élévateur de Volkmann.

Une toile à voile tendue sur un cadre en bois présente à son milieu une ouverture pour la défécation. Des poignées en forte lisière permettent de saisir le cadre à chaque extrémité pour le soulever, et des pieds mobiles à charnières le maintiennent dans cette position. Des supports, des poulies, pour les traitements par l'extension sont fixés au cadre même.

4. L'*appareil à soulever les malades* imaginé par Siebold (fig. 535) est aussi recommandable à cause de sa simplicité.

Une forte barre de bois est suspendue au plafond par l'intermédiaire d'un moufle. La barre de suspension est munie de sangles qui se bouclent autour du corps du malade. Afin d'éviter la pression qui se produirait lorsqu'à l'aide du moufle on soulève le patient, on interpose dans chaque sangle, pour en écarter les extrémités au dessus des parties du corps qu'on veut préserver de l'étranglement, une planchette pareille à celle représentée à gauche du dessin.

Fig. 535.



Appareil à soulever les malades par Siebold.

Fig. 536.

Dossier à crans mobiles.

5. Les *dossiers à crans mobiles* qu'on place sous les coussins du lit sont d'un usage particulièrement agréable aux malades, qui parviennent à conserver des positions variées. Cet appareil représenté par la fig. 536 est d'une fabrication peu coûteuse et facile.

TABLE DES MATIÈRES PAR ORDRE ALPHABÉTIQUE.

A.

Abducteur (appareil — de Renz) . . . 95
Aiguille pour anévrysmes 142
Américain (tire-balle —) 286
Amidon (préparation de la colle d'—) 39
Amidonné (bandage —) 39
Amidonnées (bandes —) 39
„ (attelles, gouttières —) . 39
Amputation de l'avant-bras. 199
„ (couteaux à —) 174
„ de la cuisse 228
„ de la jambe. 224
„ des membres 172
„ du bras 201
„ (organisation d'un groupe d' —). 173
„ simultanée de tous les métatarsiens. 207
Amputations (au membre supérieur) . 189
„ (au membre inférieur) . 205
„ (règles générales pour les —) 172
Amussat (pince à baguettes d' —) . . 186
Anneau d'Esmarch pour fixer le tube élastique 129
Anneau de Foulis pour fixer le tube élastique 129
Anneaux de caoutchouc (extension par des —) 106
Anévrysme traumatique diffus 137
Antiseptique (pansement — double) . 15
Antiseptique (méthode — de Lister) 12
Antiseptiques (tampons —) 13
Aorte abdominale (compresseur de l'— [d'Esmarch]) 134
„ (compresseur de l'— [Pancoast]) 134
„ (compression de l'— [Brandis]) 136
Aorte abdominale (compression digitale de l'—) 122
Appareil à extension fixé à un brancard 107
„ à glissement de Volkmann . 102
„ à suspension de Bloxam . . 106
„ contentif de Socin pour le coude 74
„ d'Esmarch pour l'inhalation du chloroforme 113
„ de Heath pour résection du coude 74
„ de Scheuer pour le jambe . 89
„ explorateur de Longmore . . 289
„ plâtré à suspension pour résection du poignet 63. 64
„ plâtré à suspension pour résection tibio-tarsienne 84
„ plâtré à trois valves de Port 31
„ plâtré de Watson pour résection du genou . . 91
„ plâtré en pont (Pirogoff) 47. 87
„ transfuseur de Collin 170
Armes à feu (exploration des plaies par —) 284
Artères (règles générales pour la ligature des —) 144
„ (incision de la gaine des —) 141
„ (torsion des —) 186
Artériel (compression du tronc — principal au dessus de la plaie) . 121
Artérielle (transfusion —) 171
Artériels (ligature des troncs —) . . 138
„ (règles spéciales pour la ligature des principaux troncs —) 144
Articulaires (résections) 236
Assemblage d'attelles fixées dans une enveloppe de toile 27
Attelle antérieure pour résection tibio-tarsienne 85

Attelle antérieure de chanvre plâtré . 43
„ antérieure de Smith . . . 104. 105
„ de Desault-Liston pour la cuisse 100
„ de Haynes Walton 100
„ de Langensalza 69
„ de Liston pour résection du poignet 65
„ double d'Esmarch pour résection du coude 69
„ en branchages 34
„ (en forme d'étrier pour résection du poignet) 64
„ en paille 35
„ équerre matelassée pour le bras 66
„ (faite des deux bayonnettes) . 38
„ (fourreau de sabre servant d'—) 38
„ (fusil servant d'—) 38
„ gouttière en branchages . . . 35
„ matelassée pour l'abduction de la main 66
„ matelassée pour la main . . . 60
„ métallique à suspension pour résection du coude 71
Attelles anglaises modelées 28
„ (bandage avec — pour fractures du bras) 75
„ de Bell 28
„ de bois 26
„ de carton 29
„ de Merchie 29
„ de Schnyder 27
„ d'urgence 34
„ en fil de télégraphe . . 63. 92
„ en toile métallique, en treillis de fil de fer 33
„ fendues de Gooch 26
„ métalliques 32
„ modelées en carton 29
Autotransfusion de Müller 172
Axillaire (ligature de l'artère —) . . 149
„ (compression de l'artère —) 122

B.

Bains 7
Bandage à circonvolutions renversées 20
„ amidonné 39
Bandage après la saignée 164
„ au ciment 40
„ avec la magnésie 40
„ carré de la poitrine 110
„ carré de la région inguinale 83
„ circulaire 19
„ compressif 59
„ croisé de la main 54
„ croisé du dos 109
„ croisé d'un œil 53
„ de corps 110
„ de Desault pour fracture de la clavicule 78
„ de Scultet 21
„ de sparadrap pour fracture de la clavicule 80
„ de Velpeau pour fracture de la clavicule 80
„ élastique circulaire 128
„ en gutta-percha 41
„ en T 22
„ en T, simple ou double . . 111
„ noué (noeud d'emballeur) . . 49
„ plâtré 41
„ plâtré à anses métalliques . 73
„ plâtré à liteaux pour résection du genou 90
„ plâtré fenêtré 46
„ plâtré imperméable 47
„ plâtré renforcé de bois de placage 66. 68. 76. 98
„ plâtré (suspension d'un —) . 83
„ plein de l'épaule 56
„ plein de la hanche 82
„ plein de la main 55
„ plein du pied 82
„ plein de Szymanowsky pour fractures de la clavicule . 79
„ plein du coude 54
„ plein du genou 82
„ pour fractures de la clavicule 78. 81
„ pour la désarticulation du bras 56
„ quadrangulaire de la tête . 51
„ roulé du bras 54

Bandage roulé du membre inférieur . 81
„ roulé du membre supérieur. 258
„ roulé de la poitrine 109
„ silicaté 41
„ spiral 19
„ spiral imbriqué 19
„ spiral descendant 20
„ ouaté de Burggraeve 39
„ unissant avec bande à deux globes 48
„ unissant en T 49
Bandages de la face 52
„ de la tête 48
„ du cou 54
„ du membre inférieur 81
„ du membre supérieur. . . . 54
„ du tronc 109
„ pleins 22
„ roulés 18
„ solidifiables 39
Bande à deux globes 21
„ élastique pour l'hémostase (Nicaise) 191
„ nasale 53
Bandeau 53
Bandelettes de Scultet 16. 21
Bandes 20
„ (application des —). 20
„ amidonnées 39
„ plâtrées 44
„ plâtrées (appareil pour préparer les —). 45
Bassins pour bains locaux 7
„ à pansements. 6
Bistouri boutonné 259
„ mousse 259
Blessures de la région palmaire . . . 61
„ des doigts et de la main . 58
„ du poignet 63
Boîte de Petit pour la jambe 88
„ de Scheuer pour la jambe . . . 89
„ pour conserver le plâtré et les bandes plâtrées 44
Bonnet (grande gouttière de —) . . . 33
Bonnet (triangle —) 50
Borax (pommade au —) 15
Borax (sels de —) 15
Boucle (double — croisée). 302
Boucles de Emmert. 28
Boutonnière 301
Botte d'ordonnance comme moyen de contention 108
Bras (amputation du —) 201
„ (bandage avec attelles pour les fractures du —) 75
„ (gouttière à suspension pour le —) 73
„ (gouttière de carton pour le —) 61
Burggraeve (bandage ouaté de —). . 39

C.

Cadre à suspension pour le membre inférieur 95
„ pour soulever les malades . . . 276
Canule double de Lüer 295
Carotide primitive (compression digitale de l'artère —) 121
„ „ (ligature de l'artère —) . . . 144. 145
Carpe (os du —) 249
„ (extraction des os du —) . . . 249
Carpo-métacarpienne (désarticulation — du pouce) 193
Carton (attelles de —). 29
„ (gouttière de — pour le bras) 60. 61
Cataplasme plâtré 42
Catgut 13
Cautère actuel 120
„ „ improvisé 121
Cerceaux en fil de fer 3
Chaleur (soustraction de la —) 8
Charpie 2
Chassis élévateur de Volkmann . . . 305
Chevalet pour soulever le matelas . . 94
Chevêtre double 49
Chloroforme (appareil d'Esmarch pour l'inhalation du —) 113
Chloroformique (narcose —) 112
Circulaire (bandage —) 19
„ (procédé — en un seul temps) 174
„ (procédé — en deux temps) 174
Cire (torche de —) 303
„ (phéniquée) 14

Cisailles pour couper les bandages plâtrés 48
Clavicule (bandages pour fractures de la —) 78. 79. 80
Collodium 16
Compresses 2
„ fendues 183. 184
„ fenêtrées 2
„ froides 4
„ graduées 67
Compresseur de l'aorte de Pancoast . 134
„ „ de Voelker . 125
Compression circulaire 27
„ circulaire élastique du pénis et du scrotum . 132
„ digitale . . . . . 121—123
„ directe de la plaie . . . 121
„ du tronc artériel principal 121
Contre-extension 102
Corps (bandage de —) 110
Côtes (résection des —) 297
Coton-charpie 2
Coton styptique 120
Cravate 54
Créosote 120
Crochet boutonné 294
„ de fil métallique pour trachéotomie 296
„ de Roser pour les os 283
„ double dilatateur de Langenbeck 295
„ mobile pour l'extension de la cuisse 109
Crochets mousses pour résections . . . 239
Croisés (ligaments —) 266
Croûte (guérison des plaies sous une —) 11
Couchage des blessés 304
Coude (bandage plein du —) 54
„ (ligaments du —) 253
„ (résection du —) . . 250. 254. 255
Coussin de Stromeyer 76
Couteau à résection d'Esmarch 237
„ de Langenbeck pour tailler les lambeaux 178
Coxo-fémorale (ligaments de l'articulation —) 274
Cubitale (ligature de l'artère —) 152. 153
Cubitus (résection de l'extrémité inférieure du —) 242
Cuisse (amputation de la —) 228
„ (désarticulation de la —) . . . 229
Cystotomie 301

D.

Dammar (vernis de —) 47
Davier (à griffes de Langenbeck) . . . 238
„ (de Farabeuf) 238
„ (de Fergusson) 238
Décubitus latéral de Pott 90
Dégagement d'une pointe d'épée . . . 281
Désarticulation carpo-métacarpienne du pouce . . . 193. 194
„ de l'avant-bras 199. 200
„ de la cuisse 229. 232. 235
„ de la jambe . . 225. 227
„ de la main . . . 197. 198
„ de la seconde phalange des doigts 190
„ de la troisième phalange des doigts . 189
„ des doigts . . . 191. 193
„ des quatre derniers métacarpiens . . . 195
„ du bras 201. 204
„ du cinquième orteil . 208
„ du gros orteil 207
„ du pied 215. 219
„ médio-tarsienne de Chopart 211
„ tarso-métatarsienne de Lisfranc . . . . . 20[illegible]
„ (règles générales pour les —) . . . . . 18[illegible]
Digitale (compression —) 12
Dissection de la manchette . . . . . 17[illegible]
Doigt (désarticulation d'un —) . . . . 19[illegible]
Doigts (désarticulation de la seconde phalange des —) . . . . . 18[illegible]
„ (désarticulation de la troisième phalange des —) . . . . . 18[illegible]
„ (fractures des —) . . . . . [illegible]
„ (plaies contuses des —) . . . . [illegible]

Dos (bandage croisé du —) 109
Dossiers à crans mobiles 306
Drainage de Chassaignac 1
„ (tube à —) 1
Drains phéniqués en caoutchouc . . . 14
Double plan incliné 93
Douche glacée 186

E.

Eau de Binelli 120
„ (phéniquée) 12
Echarpe (manche de l'habit utilisée comme —) 58
„ (pan de la tunique utilisé comme —) 58
„ (petite —) 56
„ (quadrangulaire) 58
„ (triangulaire) 56
Eclairage artificiel pour les opérations 303
Enlèvement des bandages plâtrés . . 47
Epaule (ligaments de l'—) 260
„ (résection de l'—) 256
Epingle (imperdable) 25
Epingles à insectes 17
Eponges 6
„ (lavage des —) 6
Erigne de Langenbeck 240
„ de Volkmann 240
Etain (sondes d'—) 285
Etoupe 2
Explorateur (stylet — de Nélaton) . 286
„ (stylet — de Lecomte) . 287
Exploration (des plaies par armer à feu 286
Extension (au moyen d'un poids) . . . 101
„ (contre- — du poignet) . . 250
„ (gouttière à —) 103. 104
„ (traitement par l'—) 100

F.

Face (bandages de la —) 52
„ (plaies de la —) 52
Fanons en paille 35
Fémorale (compression digitale de l'artère —) 123
„ (compression de l'artère — avec un turniquet) . . . 124
Fémorale (compression de l'artère — avec une béquille) 127
„ (compression de l'artère — avec le manche d'un balai) 126
„ (ligature de l'artère —) 156. 157. 158
Fémur (extrémité supérieure du —) . 273
Fenêtré (bandage plâtré —) 46
Fenêtrées (compresses —) 2
Fer-blanc (gouttières en —) 32
Fesses (bonnet des —) 83
Filopressure 185
Fils d'argent 14
Filtration du sang défibriné 166
Flexion forcée des membres 126
Fronde 51
Fusil servant d'attelle 38

G.

Gantelet 54
Gaze antiseptique 14
Genou (bandage plein du —) 82
„ (ligaments du —) 269
„ (résection du —) 266
Glace 8
„ (poche à —) 88
Gouttière à extension de Hodgen) 103. 104
„ à suspension pour le bras . 73
„ de carton pour le bras) . . . 61
„ en fil de fer pour le membre inférieur (Roser) 33
„ en toile métallique pour le membre inférieur 34
„ matelassée de Stromeyer pour le bras 68
„ (patron de — pour le bras) 60
„ pour fractures compliquées de la jambe 89
„ pour le bras 60
Gouttières en fil de fer (Mayor, Bonnet) 32
„ métalliques 32
„ d'urgence 34
Gouge 280
„ (pince — de Lüer) 279
Guichet (scie à —) 238

Günther (procédé de —) pour l'amputation tibio-calcanéenne 220
Gutta-percha (bandage en —) 41
Gymnastique thérapeutique 242

H.

Hanche (résection de la —) 270
Hémorrhagies 119
„ (phlébostatiques de Stromeyer) 120
Hémopneumothorax 297
Hémostase 119
„ dans les amputations . . . 185
„ définitive 137
„ d'Esmarch 128
„ provisoire 119
Humérale (compression de l'artère — avec un tourniquet) . . . 124
„ (compression digitale de l'artère —) 123
„ (ligature de l'artère —) 150. 151
Humérus (résection de la tête de l'—) 258

I.

Iliaque externe (compression digitale de l'artère —) . . . 122
„ „ (ligature de l'artère —) 155
Iliaque primitive (ligature de l'artère—) 154
Immersion 11
Imperdable (épingle —) 25
Imperméable (papier de soie —) . . . 14
Imperméables (substances, étoffes —) 2
Incision de la peau dans les ligatures d'artères 139
Incisive (pince —) 184
Incliné (double plan — d'Esmarch) . 93
„ (plan — fixe pour la main) . 61
Inhalation (appareil d'Esmarch pour — du chloroforme) 113
Injections sous-cutanées de morphine 291
Interosseux (maniement du couteau dans un espace) 184
Intestinale (suture —) 299
Intestin (division transversale de l'—) 299
Intestins (plaies des —) 299
Irrigateur d'Esmarch 4
„ improvisé 5
Irrigation 9
Jute 15

L.

Lambeaux (méthode d'amputation à — cutanés) 178
„ musculaires (méthode d'amputation à — musculaires) 180
Lampe de Ravoth 303
Langue (pince pour saisir la —) . . . 116
Laryngotomie 293
Larynx vu de face 295
Lavage des plaies 4
Lefort (procédé de — pour l'amputation tibio-calcanéenne) 222
Levier 236
Ligaments croisés 266
„ de l'articulation du coude 253
„ de l'articulation coxo-femorale 274
„ de l'articulation tibio-tarsienne 264. 265
„ de l'épaule 260
„ du genou 269
„ du poignet 244
Ligatures (incision de la peau dans les —) 139
Ligature (règles générales pour la — des troncs artériels) . . . 138
„ (règles spéciales pour la — des principaux troncs artériels 144
Linguale (ligature de l'artère —) . . 147
Lint 2
Lister (méthode antiseptique de —). 12
Longitudinal (sinus —) 282

M.

Magnésie (bandage avec la —) . . . 40
Maillet 280
Main (bandage croisé de la —) . . . 54
„ (bandage plein de la —) 55
„ (désarticulation de la —) 197
„ (suspension de la —) 61. 62
Makintosh 14
Massage 242
Maxillaires (fractures par coup de feu des —) 54

Médio-tarsienne (désarticulation — de Chopart) 211
Membre inférieur (amputations et désarticulations au —) 205
" " (bandages pleins du —) 82
" " (bandage roulé du —) 81
" " (bandages spéciaux du —) 83
Membre supérieur (amputations et désarticulations au —) 189
" " (bandages pleins du —) 59
" " (bandage roulé du —) 54
" " (bandages spéciaux du —) 58
Membres (flexion forcée des —) . . . 126
Métacarpiens (désarticulation des quatre derniers —) . . . 195
" (fractures des —) 59
Métallique (attelles en toile —) . 33
Métalliques (gouttières —) 32
Métatarsiens (amputation simultanée des quatre derniers —) 195
" (désarticulation simultanée des cinq métatarsiens [Lisfranc]) . 209
Moignon (après amputation de la jambe) 225
" (après amputation de Pirogoff) 220
" (après amputation du pied de Lefort) 224
" (après désarticulation de Chopart) 213
" (après désarticulation de l'avant-bras) 200
" (après désarticulation de la cuisse) 232. 234
" (après désarticulation de la jambe) 226. 227
" (après désarticulation de la main) 197. 199
" (après désarticulation de tous les orteils) 206
Moignon (après désarticulation des quatre derniers métacarpiens) 196
" (après désarticulation du bras) 203. 205
" (après désarticulation du pied (Syme) 218
" (après désarticulation sous-astragalienne) 215
" (bandage d'un — d'amputation) 188
" conique 235
" (pansement du —) 187
" (position du —) 188
Molles (section des parties —) 172
Morphine (injection — sous-cutanées de —) 291
Mouchoirs (bandages pleins) 22
Mousse (couteau —) 259
Mousses (crochets —) 238
Mouvements passifs 241

N.

Narcose chloroformique 112
Nasale (bande —) 53
Natte en paille 36
" en jonc 36
Nécrotomie 290
Nélaton (stylet explorateur de —) . . 286
Nicaise (bande élastique de —) . . . 131
Noeud de batelier 17. 143
" du chirurgien 17
" double ordinaire 17. 143
" d'emballeur 49

O.

Occlusion (pansement par —) 11
Oeil (bandage croisé d'en —) 53
Ollier (résection sous-périostée d' —) 236
Omoplate (résection du col de l' —) 201
Opérations 112
" (éclairage artificiel pour les —) 304
Ordonnance (botte d' — servant d'appareil contentif du pied) . . . 108
Orteil (désarticulation du cinquième — avec son métatarsien) 208

Orteil (désarticulation du gros — avec le premier métatarsien) . . . 207
Orteils (désarticulation des —) 205
Os du carpe 249
„ (section des —) 182
Ostéoplastique (amputation — tibio-calcanéenne) 219
Ostéotribe de Marshall 291
Ouaté (bandage — de Burggraeve) . 39
Ovalaire (méthode —) 181

P.

Palmaire (blessure de la région —) . 61
Papier de soie imperméable 14
Pansement (d'un moignon) 187
„ (le premier — sur le champ de bataille) 22. 23
„ (par occlusion) 11
„ (phéniqué de Lister) 12
„ (phéniqué humide de Bardeleben) 15
„ (renouvellement du — après amputation de cuisse) . 229
„ (renouvellement du — après résection de la Hanche) 275
Pansements 1
Paralysie (par inactivité) 241
Pelletier (suture du —) 290. 300
Pelvien (support — de Bardeleben) . 96
„ („ — d'Esmarch) . . . 96
„ („ — de Volkmann) . . 97
„ (triangle antérieur) 111
Perforateur 267
Petit (boite de —) 88
„ (tourniquet de —) 124
Pince à séquestre 290
„ à baguette d'Amussat 186
„ dilatatrice de Roser 285
„ emporte-pièce de Hoffmann . . 280
„ gouge de Lüer 279
„ incisive 184
„ pour saisir la langue 116
Pincette à griffe et à verrou 185
„ à verrou 296
Plaie d'amputation (réunion d'une —) 187
Plaies (réunion des —) 16
Plaies (traitement à découvert des —) 4
„ (traitement des —) 1
Planures de cordonnier 45
Plâtré bandage —) 41
„ (bandage — imperméable) . . 47
„ (bandage — pour fracture de l'avant-bras) 66
„ (bandage — pour fracture du bras) 76
„ (bandage — pour résection du coude) 68
„ (bandage — pour résection du genou) 90
„ (Scultet —) 42
„ (cataplasme —) 43
„ (bandage — à anses métalliques) 73
„ (bandage — avec bois de placage 58. 68. 97
Poignet (blessures du —) 63
„ (coupe horizontale du —) . . 246
„ (extension, contre-extension du —) 250
„ (ligaments du —) 244
„ (résection totale du —) . . . 247
Poitrine (bandage carré de la —) . . . 110
„ (bandage latéral de la —) . 110
„ (bandage roulé de la —) . . 109
„ (grand triangle de la —) . . 110
„ (plaies pénétrants de la —) . 297
Plâtrées (bandes —) 44
„ (appareil pour la préparation des —) 45
Poplitée (ligature de l'artère —) . . . 159
Porc (vessies de —) 8
Pravaz (seringue de —) 292
Protection des plaies 2
Phlébotome de Lorinser 164
Phlébotomie 164
Pulvérisateur de Richardson 12
Pyopneumothorax 297

R.

Radiale (ligature de l'artère —) 152. 153
Radius (résection de l'extrémité inférieure du —) 242
Réamputation 235

Réflecteur improvisé 304
Refoulement artificiel du sang (Esmarch) 128
„ „ (appareil d'Esmarch) pour le —) 128
„ „ (dans l'amputation de la partie supérieure de la cuisse 133
„ „ (dans la désarticulation du bras) 132
„ „ (dans les opérations sur le pénis et le scrotum) 132
Repos 1
Résection (couteau à — d'Esmarch) . 237
„ (couteau boutonné pour —) 259
„ (couteau mousse à —) . . . 259
„ (scie à — de Butcher) . . . 239
„ (scie à — de Szymanowsky) 239
„ de la voûte du crâne 279
Résections articulaires 236
Résille 52
Renz (appareil abducteur de —) . . . 95
Respiration artificielle d'après Sylvester 114
Réunion des plaies 16
Roulés (bandages —) 18
Rugine (— de Sayre) 237
Rugines (— de Langenbeck) 232

S.

Saignée 164
Salycilique (acide —) 15
Sang (défibrination du —) 165
„ (filtration du — défibriné) . . . 166
Scie à guichet de Langenbeck 129
„ à feuille 238
„ à résection de Butcher 239
„ „ „ de Szymanowsky . . 239
„ en arc 182
„ pleine 182
„ pour phalanges 184
Scie à chaîne 238
Scultet (bandage de —) 21
Silicaté (bandage —) 40
Siphon 10
Séquestre (pince à —) 290
Seringue à transfusion de Hasse . . . 171
„ à transfusion d'Uterhart . . 169
„ de Pravaz 292
Soie (ligatures de — phéniquée) . . 14
Solidifiables (bandages —) 39
Sondes d'etain 285
Sous-astragalienne (désarticulation —) 214
Sous-clavière (compression digitale de l'artère —) 122
„ „ (ligature de l'artère —) 147. 148
Sparadrap (bandage de — pour fracture de la clavicule . . . 80
„ (anse de — pour l'extension) 100
„ (bandelettes de —) 16
Spica 21
Spiral (bandage —) 19
„ (tube — réfrigérant) 8
Stromeyer (coussin de —) 76. 77
Suspension (appareil plâtré à —) 84. 91
„ (cadre à — pour le membre inférieur) 95
„ (de la jambe d'après Bloxam) 106
„ (de la main) 61. 62
„ (d'un bandage plâtré) . . 83
„ (d'un bandage plâtré du membre inférieur) . . . 99
„ (gouttière à — pour le bras 73
Styptiques 120
Stylet explorateur de Lecomte-Lüer . 287
„ „ de Liebreich 288
„ „ de Longmore 289
„ „ de Nélaton 286
Support pour le talon 97
Supports pour le bassin 96. 97
Suture du pelletier 299. 300
„ à points passés 18
„ en surjet 300
„ entortillée 17
„ entrecoupée 16
„ intestinale 299

Suture intestinale de Jobert 300
„ „ de Lambert 300
Syme (désarticulation du pied d'après –) 215
Syncope 114

T.

T (bandage en —) 22
T (bandage en — simple et double) 111
Taffetas protecteur 14
Taille médiane 302
Talon (support pour la —) 97
Tamponnement 120
Tampons antiseptiques 13
Tannin 120
Tendon (long — de biceps) 257
Térébenthine (essence de —) 120
Tête (bandage quadrangulaire de la —) 51
„ (plaies de —) 48
Thérapeutique (gymnastique —) . . . 242
Thoracique (ouverture de la cavité —) 297
Thoracocentèse 297
Tibiale antérieure (ligature de l'artère —) . . 160. 162
„ postérieure (ligature de l'artère —) . . 161. 163
Tibio-tarsienne (attelle antérieure pour la résection —) . . . 85
„ (désarticulation — de Günther) 220
„ (désarticulation — de Lefort) 222
„ (désarticulation — de Pirogoff) 219
„ (désarticulation — de Syme) 215
„ (ligaments de l'articulation —) 263. 264. 265
„ (résection de l'articulation —) 262
Tire-balle américain 286
„ de Langenbeck 286
Tire-fond de Baudens 286
Tire-fond de Heine 283
„ de Roser 283
Torche de cire 303
Torsion des artères 186
Tourniquets 124
Trachéotomie 292
„ (crochet métallique pour la —) 296
Transfuseur de Collin 170
Transfusion artérielle de Hüter . . . 171
„ (de sang humain) 165
„ („ „ pour pression hydrostatique) . 169
„ (seringue à — de Hasse) 171
„ („ „ de Uterhart) . . 169
Traumaticine 16
Trépan 281
Trépanation 281
Tréphine 281
Triangle (— bonnet) 50
„ de Middeldorpf 78
„ (écharpe —) 56
„ (grand — de la poitrine) . . 110
„ pelvien antérieur (grand —) 111
Triangulaire (coussin — de Middeldorpf) 78
Tronc (bandages du —) 109
Tube de caoutchouc pour l'extension 107
„ spiral réfrigérant 8

U.

Unissant (bandage —) 48
Urèthre (blessures de l' —) . . . 301. 302
Uréthrotomie externe 301

V.

Watson (appareil plâtré suspendu de —) 91
Velpeau (bandage de — pour fracture de la clavicule) 80
Vessie (corps étrangers dans la —) . 302
Vessies de porc 8
Voûte du crâne (résection de la —) . 279

LANE MEDICAL LIBRARY

This book should be returned on or before the date last stamped below.

NOV 26 1965

10M-12-55-81831

M151 Esmarch, F.von.
E76r Chirurgie de guerre.
1879

NAME	DATE DUE
Dr Chase	NOV 26 1965